CARLO SIRTORI e MAURO PIEMONTE

Considerazioni sulla patologia tumorale dell'osso (*)

SOMMARIO. — Difficoltà diagnostiche; osteogenesi tumorale e osteogenesi reattiva; osteoclasia; osteite e periostite fibrosa; osteosarcomi; condromi, condromi recidivanti e condrosarcomi; tumori gigantocellulari; fibromi recidivanti e sarcomi endo-, peri- e paraostali; considerazioni conclusive; commento.

Le casistiche che riguardano la patologia, tumorale e non, dell'osso sono numerose: quelle di Bloodgood, di Christensen, di Codman, di Coley, di Geschickter e Copeland, di Kolodny, di Putti e Camurati, di Sabrazès e coll., ecc. assommano — complessivamente — a qualche migliaio di casi.

La accurata elaborazione di queste casistiche ha consentito rilievi di notevole importanza ai fini diagnostici e ha dato lo spunto a interpretazioni patogenetiche che sono tra le più interessanti della patologia. Così, ad esempio, si è potuto rilevare:

1) che la zona metafisaria, nella età in cui è maggiormente attiva,, dai 10 ai 22 anni, è sede quasi sclusiva delle cosiddette cisti solitarie giovanili, delle osteomieliti e degli osteosarcomi;

2) che, dopo la saldatura delle epifisi, dai 20 ai 25 anni, la zona metafisaria non è più sede preferenziale di processi caratteristici, mentre la zona epifisaria, nella quale la ossificazione encondrale si svolge con maggior lentezza — dai 20 ai 30 anni —, diventa sede elettiva dei tumori gigantocellulari e, talvolta, dei sarcomi osteolitici;

3) che la comparsa dei tumori gigantocellulari è legata alla presenza di tessuto cartilagineo e presuppone una ossificazione encondrale (tutti i tumori gigantocellulari del cranio fino ad ora descritti, per es., hanno punto di insorgenza nel condrocranio e tutti i tumori gigantocellulari dei tendini in corrispondenza di ossa sesamoidi):

4) che i tumori ossei a partenza dal tessuto stromale si comportano in modo del tutto diverso dai veri osteosarcomi, sicchè possono venire definiti sarcomi nell'osso piuttosto che sarcomi dell'osso;

5) che gli osteosarcomi o tumori maligni del tessuto cambiale osteogenico o matrice ossea cosiddetta, insorgono esclusivamente durante le fasi di osteogenesi, siano esse fisiologiche, come nella zona metafisaria durante l'accrescimento, o patologiche, come nella miosite ossificante, nelle ipertrofie ossee acromegaliche, in quelle Pagetiche e in quelle riparative dei calli di frattura.

Ma, oltre che dalla elaborazione delle casistiche, contributi alla interpretazione della patologia tumorale dell'osso sono venuti anche dalle ricerche sperimentali: quelle di Schürch e Uehlinger che hanno ottenuto sarcomi osteogeni e fusocellulari con radio o con mesotorio introdotto nel midollo diafisario e quelle di Copp, Axelrod e Hamilton che hanno controllato la spiccata osteofilia dei prodotti di fissione dell'uranio intro-

(*) Presentato dall'Accademico Pietro Rondoni.

dotti per via orale o parenterale e hanno osservato la comparsa di sarcomi osteogeni. Valore sperimentale hanno pure le segnalazioni di Martland, Newark e Humphries (citati da Roulet) i quali hanno osservato la comparsa di sarcomi osteogeni delle ossa lunghe in 7 operaie su 18 addette alla fabbricazione di quadranti di orologi luminosi ed esposte pertanto all'assorbimento di sostanze radioattive. In questi casi il sarcoma sarebbe stato preceduto da una alterazione ossea del tipo osteite fibrosa e da un rimaneggiamento osteogeno dell'osso confermando quanto già era stato notato nella patologia tumorale che cioè gli osteosarcomi insorgono sempre sopra un tessuto osseo in attività osteogenica.

E infine, dopo le osservazioni sul ricambio calcico, del fosforo, delle fosfatasi, delle paraproteine ecc. ecc., nuove ipotesi interpretative offrono le originali indagini di Albright e coll. intese a fissare la importanza del metabolismo della sostanza fondamentale organica dell'osso — la osseina — per la formazione di quadri osteodistrofici in rapporto a lesioni renali, endocrine e diencefaliche.

Si vanno così gradualmente delineando, nella loro interpretazione patogenetica, i vari quadri morbosi del tessuto osseo.

Tutte queste ricerche di ordine clinico, di ordine sperimentale e di ordine biochimico, hanno certamente portato un notevole contributo anche alla indagine diagnostica della patologia ossea. Eppure ancora oggi essa è ritenuta il « dumping ground » (il terreno di errori) della istopatologia e della radiologia, ancora oggi essa è considerata il campo di indagine dove è più facile incorrere in errori diagnostici. E' questa, forse, una delle non ultime ragioni che hanno indotto gli Americani a istituire il « Registry of Tumors of Bone of the American College of Surgeons ». In esso vengono raccolti — documentati clinicamente, radiologicamente e istologicamente — tutti i tumori ossei che sono osservati nelle varie Cliniche ed Ospedali. Il controllo di questi casi da parte di specialisti evita, per quanto è possibile, gli errori diagnostici.

Limitiamoci per ora a considerare le difficoltà dell'esame istologico.

Che gli errori diagnostici istologici siano relativamente frequenti lo si rileva dalla letteratura: in essa vengono segnalati errori compiuti anche da istologi di indubbia fama. Vi vengono riferiti casi di cisti giovanili o di osteite fibrosa diagnosticati fibrosarcomi o sarcomi fusocellulari; casi di condromi diagnosticati condrosarcomi e viceversa; casi di sarcomi osteolitici diagnosticati tumori gigantocellulari e di converso casi di tumori gigantocellulari diagnosticati come sarcomi osteolitici, casi di sarcomi fibroblastici interpretati come osteite fibrosa o come ematomi post-traumatici in via di organizzazione e, infine, casi di osteomieliti o di osteiti aspecifiche o luetiche, con tessuto di granulazione ricco di elementi istioidi degenerati e polimorfi, diagnosticati sarcomi rotondocellulari.

Le cause di siffatti errori sono diverse. A volte essi sono dovuti ad un imperfetto prelievo bioptico: la biopsia può cadere sopra una zona di osteite o periostite fibrosa che può circondare un tumore primitivo o secondario, o sopra un'area di flogosi che si accompagna ad un tumore maligno o sopra un nido di cellule giganti del tipo osteoclasta che circonda un tumore primitivo o secondario o sopra un'area condromatosa benigna di un tumore che in altri punti presenta già evidenti i segni della malignità. In tutti questi casi l'errore è, in un certo senso, giustificato perchè naturalmente l'istologo non può supporre che il prelievo bioptico non sia caduto sulla lesione principale dell'osso.

Sono casi, questi, nei quali la collaborazione anatomo-radiologica si dimostra particolarmente preziosa; essa permette di evitare errori grossolani. I quadri radiologici di una cisti metafisaria o di un tumore gigantocellulare tipico o di un sarcoma osteogeno metafisario o di una metastasi o di un focolaio osteomielitico ecc. possono essere tali da contrastare decisamente il giudizio istologico. Di qui la necessità di ripetere il prelievo bioptico fino a quando non sia stato raggiunto l'accordo tra quadro istologico e radiologico.

Un tempo si temeva per i tumori in genere che la manovra dell'esame bioptico potesse scatenare una diffusione metastatica. Oggi questo timore è rimasto confinato ai blastomi dell'osso e ai melanomi a cagione della loro facile diffusione ematogena. Ma le osservazioni di Geschickter e Copeland fatte sugli stessi tipi di tumore osseo (su 68 casi) in soggetti sottoposti a biopsia o no hanno dimostrato la innocuità del prelievo bioptico: siano stati sottoposti a biopsia o no gli stessi tipi di tumore hanno avuto la stessa evoluzione. Nella nostra casistica l'unico caso di cui sappiamo certa la guarigione (la paziente è vivente a 9 anni di distanza dall'intervento) era stato sottoposto a biopsia prima della amputazione (caso illustrato alle figg. da 8 a 12). Si parla di 8 e più giorni di intervallo tra prelievo bioptico ed eventuale intervento e ciò va sottolineato: l'esame istologico delle alterazioni ossee presenta troppo spesso difficoltà diagnostiche perchè si possa correre il rischio di errori con letture affrettate e servendosi di preparati tecnicamente imperfetti quali si possono ottenere al congelatore. Occorrono preparati definitivi ben fissati e ben colorati.

Abbiamo così parlato degli errori istologici che possono essere evitati con una collaborazione anatomo-radiologica. Ma altri ve ne sono che trovano la loro ragione nella difficoltà intrinseca della istopatologia del tessuto osseo: vi sono ad esempio proliferazioni fibromatose per le quali è difficile porre un giudizio biologico quando soprattutto vi si accompagnino processi flogistici capaci di indurre modificazioni di forma e di volume nelle cellule connettivali proliferanti; lo stesso si può dire per certe proliferazioni condromatose facili alle degenerazioni con comparsa di distipie cellulari degenerative. E vi sono ancora sarcomi costituiti da cellule giganti (vedi alla fig. 1 B. 13690) che hanno un quadro istologico che si avvicina a quello dei tumori gigantocellulari notoriamente benigni, i quali o per processi infettivi o per cattiva fissazione del preparato istologico, o per alterazioni successive a trattamenti locali, o per la prevalenza in senso assoluto della componente fusocellulare, possono presentare i quadri che Geschickter e Copeland chiamano « malignant variant ». Di queste varie possibilità di errore avremo occasione di parlare più diffusamente nella trattazione dei casi più singolari della nostra collezione.

Ci siamo fino ad ora limitati a parlare delle difficoltà dell'esame istologico; quelle dell'esame radiologico sono più ovvie e più note. L'osso, che contiene dentro di sé il suo mezzo di contrasto, rivela le sue modificazioni di forma, di volume, di opacità attraverso la particolare disposizione e densità dei sali calcarei in esso contenuti. Ma il processo patologico che condiziona la variabilità della deposizione dei sali inorganici può essere il più vario. E, ciò nonostante, lo studio accurato delle casistiche, le considerazioni di sede e di età dei vari processi patologici e le comparazioni anatomo-radiologiche hanno consentito di inquadrare radiologicamente la patologia dell'osso e hanno indotto qualche Autore (Schinz e Uehlinger) ad affermare che in molti casi l'esame ra-

diologico è superiore allo stesso esame istologico. Anche se una affermazione del genere è discutibile, non si può tuttavia disconoscere la tipicità radiologica di un tumore gigantocellulare epifisario o quella di un sarcoma osteogenico metafisario, o di un classico morbo di Paget. Ma quando nei casi non tipici si vuol ricercare nell'esame radiologico il segno o i segni della malignità di un processo o quelli della benignità, le difficoltà sono notevoli; si dice per esempio che nel tumore maligno la corticale non è mutata nella sua posizione ma in parte distrutta mentre in quello benigno la corticale viene solo soffiata o soffiata prima di essere interrotta, si dice che i limiti del tumore maligno sono mal definibili a causa del suo accrescersi in maniera infiltrante mentre quelli del tumore benigno sono netti, che nel tumore maligno si ha per lo più mescolanza di distruzione e di neoformazione ossea mentre il tumore benigno è solo osteolitico o solo osteogenico e che è del tumore maligno più che non del benigno il sollevamento del periostio da parte del tumore e la formazione di spicule. Ma nessuno di questi caratteri ha un valore assoluto.

E coi tumori maligni e benigni entrano poi in discussione diagnostica i processi infiammatori isolati o sovrapposti, le tesaurismosi a sede ossea, le osteodistrofie ecc. ecc. In molti di questi casi, come scrive il Liechti, sono consentite soltanto supposizioni diagnostiche.

Come per gli esami istologici anche per gli esami radiologici alcuni casi della nostra collezione si presteranno ad ulteriori considerazioni diagnostiche.

I nostri casi (250) sono stati tratti dalla istoteca dell'Istituto del Cancro di Milano che raccoglie circa 22 mila esami istologici. Essi riguardano: processi infiammatori e processi reattivi del tipo osteite fibrosa cosiddetta, processi tumorali benigni (78 casi) e maligni, primitivi (35 casi) e secondari (15). Si tratta di una casistica relativamente esigua, tale da non permettere rilievi statistici. Lo studio di questo materiale controllato clinicamente e radiologicamente ci ha tuttavia consentito di fare alcune considerazioni:

a) sopra i processi di osteogenesi e di osteoclasia, sulla osteite e periostite fibrosa;

b) sopra gli osteosarcomi;

c) sopra i condromi, i « condromi recidivanti » e i condrosarcomi;

d) sopra i tumori gigantocellulari;

e) sopra i fibromi, i fibromi recidivanti e i sarcomi endo-, peri- e paraostali.

Alcuni dei casi osservati presentano un interesse singolare e verranno pertanto ampiamente documentati.

A) Sopra i processi di osteogenesi e di osteoclasia, sulla osteite e periostite fibrosa.

Vogliamo qui fare alcune considerazioni di ordine generale sopra i fenomeni di osteogenesi e di osteoclasia, di osteite e periostite fibrosa che avvengono nelle alterazioni infiammatorie e tumorali delle ossa.

Si distinguono nell'osso: un tessuto fondamentale di sostegno costituito da un glicoproteide — l'osseina — (di cui non è ben nota la composizione chimica-Mottura)

al quale si legano i sali di Ca e P; un tessuto cosidetto cambiale o matrice dell'osso costituito da elementi connettivali che, nella zona endo- e periostale e ai margini delle lamelle lungo i canali di Havers, si differenziano in elementi osteogenetici, gli osteoblasti, e in elementi osteolitici, gli osteoclasti; uno stroma di sostegno dei vasi e del midollo osseo costituito da elementi che — e lo dimostrano in particolari condizioni morbose — hanno le stesse capacità potenziali degli osteoblasti e degli osteoclasti.

Il rimaneggiamento fisiologico è basato sopra la variabilità dei costituenti sopraddetti: osseina, sali inorganici, tessuto cambiale e tessuto stromale. La patologia dell'osso è pure legata alla variabilità di questi componenti i quali possono subire influssi locali (tumori, infiammazioni, traumi, displasie, disontogenie ecc.) e generali (disvitaminosi, disendocrinie, plasmopatie, carenze alimentari ecc.).

Venendo a parlare più specificatamente della osteogenesi che si osserva in alcuni processi tumorali dell'osso si deve distinguere anzitutto una osteogenesi tumorale prodotta direttamente da cellule tumorali in funzione osteoblastica, ed una ostegenesi reattiva a partenza dal tessuto cambiale normale. Quella tumorale potrebbe essere meglio definita una paraosteogenesi; non si hanno infatti solitamente formazioni ossee sovrapponibili a quelle lamellari-osteoniche normali. Si parla di formazioni ossee a fibre intrecciate, di osso trabecolare, di osso lamellare (in qualche caso — Schinz e Uehlinger, Asti — sono state descritte anche formazioni lamellari nelle metastasi polmonari da osteosarcoma), ma si tratta di aspetti che se in qualche caso ricordano quadri ortogenetici con essi non si identificano (vedi figg. 2, 3, 4, 5, 17, 18, 21). Riportiamo a questo proposito il radiogramma del pezzo anatomico e il reperto istologico (fig. 6 e 7) della metastasi polmonare di sarcoma osteogenico del caso descritto da Asti. La osteogenesi tumorale non è evidentemente di tipo lamellare ma pseudo lamellare (confronta colla fig. 10). La sostanza fondamentale prodotta da elementi tumorali in funzione osteoblastica è in un certo senso paragonabile alla paracheratina degli epiteliomi spinocellulari o alle sostanze gelatinose-mucoidi dei carcinomi gelatinosi o alle paraproteine dei mielomi: si tratta di una osseina sui generis, di un prodotto elaborativo abnorme di cellule tumorali maligne al quale si possono non legare (e si avranno allora i cosiddetti osteoido-sarcomi) o legare talora in modo particolarmente notevole (sarcomi osteogenici-osteosclerotici) i sali calcarei. Questa nozione ha una particolare importanza per la interpretazione del quadro radiologico perchè di fronte ad immagini strutturate di osteogenesi (osso lamellare) deve far pensare a prodotti di neoformazione reattiva o a prodotti di neoformazione tumorale non maligna piuttosto che ad una osteogenesi tumorale maligna (vedi alla fig. 8). Ciò vale soprattutto per i cosiddetti speroni periostali (periosteal lipping) e per certe immagini a sole radiante: essi sono la espressione più caratteristica della osteogenesi reattiva.

A proposito delle immagini a sole radiante è nota la interpretazione di Ribbert (ripresa e accettata da Geschickter e Copeland): il tumore si infiltra sotto il periostio staccandolo dalla corticale sottostante. Periostio e corticale restano tuttavia ancora collegati perchè i vasi che passano dall'uno all'altro non si interrompono. Questi vasi — per l'avvenuto scollamento del periostio — vengono naturalmente ad assumere un decorso ortogonale alla superficie dell'osso; sulla loro guida ha luogo la neoformazione di lamelle tumorali ossee che pertanto assumono esse pure un decorso ortogonale all'osso. Questa interpretazione istogenetica deve valere certamente per molte

immagini a sole radiante ma non per tutte. In un caso di nostra osservazione essa non può essere sostenuta. Le figg. 8, 9, 10, 11 e 12 sono dimostrative al riguardo. Si tratta di un emoangioendoteliosarcoma (diagnosi del professore Pepere) della metafisi tibiale prossimale in una ragazza amputata nove anni fa e tuttora vivente. In questo caso, data la natura del tumore (non si tratta di un sarcoma osteogenetico) e dato il quadro istologico (è evidente che la osteogenesi non è tumorale) la immagine a sole radiante deve essere anzitutto ritenuta di tipo reattivo e non tumorale. Il tumore insorto nella zona metafisaria deve, con tutta probabilità, essersi diffuso lungo gli spazi di Havers stimolando abnormemente in senso osteogenetico il tessuto cambiale endosteale, Haversiano e periostale, provocando un allungamento ed un orientamento delle lamelle ossee secondo le linee di propagazione del tumore, linea che è ortogonale all'asse diafisario. Così si sono costituite le lamelle radianti, le quali non sono che lamelle corticali che hanno subito un abnorme allungamento in senso ortogonale alla diafisi. E' come se il tumore infiltratosi negli spazi Haversiani in quel tratto di corticale primitivamente lesa, l'abbia come dilatata iperplasizzandone le lamelle in una unica direzione, quella perpendicolare alla corticale. Il tumore si è ulteriormente diffuso tra queste lamelle allungate e iperplasiche spingendosi così oltre i limiti della corticale primitiva e continuando naturalmente nella sua azione irritativa sugli elementi osteoformativi. Nella fig. 10, che corrisponde al preparato istologico di una sezione prelevata nel punto segnato con una freccia nella fig. 9 del pezzo anatomico, si vedono le lamelle neoformate e il periostio. Tra le lamelle più interne è chiaramente visibile la proliferazione neoplastica (vedi ingrandimento alla fig. 11), tra le più esterne vicine al periostio si osserva invece un tessuto connettivale « osteite fibrosa » senza cellule neoplastiche (vedi alla fig. 12). Non si è verificato qui uno scollamento del periostio: ciò è dimostrato innanzitutto dalla perfetta continuità tra osso endosteale, lamelle radianti e periostio, in secondo luogo dalla mancanza di sproni periostali (periosteal lipping), sproni che solitamente esprimono appunto l'avvenuto scollamento del periostio. Anche nel caso riprodotto nella fig. 36, le formazioni lamellari perpendicolari alla superficie laterale dell'osso hanno con tutta probabilità una genesi simile a quella descritta per il caso più sopra riferito.

A noi pare quindi che, accanto alla interpretazione di Ribbert, debba essere tenuta presente anche la possibilità che immagini a sole radiante siano determinate da una stimolazione osteogena reattiva di un tumore che si diffonde negli spazi di Havers secondo una direzione ortogonale alla corticale.

Va ricordata infine la possibilità che anche nei tumori primitivi e secondari dell'osso possono, e nel tumore stesso e nel loro stroma, stabilirsi aree di degenerazione e di necrosi con successive deposizioni calcifiche, non dissimilmente da quanto avviene in certi tumori tiroidei, prostatici, ovarici e mammari. Queste deposizioni comportano naturalmente modificazioni del quadro radiologico e pertanto vanno tenute presenti. Esse si possono verificare anche entro processi infiammatori dell'osso a lenta evoluzione e possono indurre ad errori diagnostici.

Qualche cenno meritano anche i processi di riassorbimento dell'osso tra i quali il lacunare o per osteoclasti è il più tipico e fondamentale. Noi lo vediamo comparire non soltanto durante lo sviluppo e nel rimaneggiamento fisiologico dell'osso ma anche in tutti i processi infiammatori e tumorali, primitivi e secondari dell'osso e in tutte

le forme osteodistrofiche. L'osteoclasta (o mieloplassi) rappresenta un elemento fisiologico, così come lo è l'osteoblasta, un elemento fisiologico deputato al riassorbimento dell'osso. Ma noi non pensiamo che sempre il primum movens del riassorbimento osseo sia rappresentato da quello che viene comunemente definito « orientamento osteoclastico » del tessuto cambiale e che cioè sia l'osteoclasta che distrugge l'osso. Non bisogna dimenticare che l'osteoclasta, pur essendo una cellula fisiologica, ha gli attributi e le funzioni di una cellula patologica — la cellula cosiddetta da corpo estraneo — deve quindi intervenire soltanto quando l'osso, per ragioni le più svariate, di ordine circolatorio, meccanico-statico, tossico, disendocrino, disvitaminico, tumorale ecc., ha perso la sua vitalità così da poter essere considerato un vero e proprio corpo estraneo. Anche durante la normale condrogenesi epi-metafisaria noi vediamo che i condroclasti (omologhi agli osteoclasti) esplicano la loro funzione condrolitica, lungo la linea metafisaria, soltanto sopra la cartilagine calcificata: sopra una cartilagine che, appunto perchè calcificata, non è più in condizione di assumere le sue sostanze nutritizie per imbibizione come tutti i tessuti cartilaginei ed è pertanto non più vitale. Nella rachitide in cui manca la fase di calcificazione cartilaginea, la cartilagine mantiene la sua vitalità e può allungarsi verso la diafisi; i condroclasti in tal caso non aumentano perchè non c'è cartilagine devitalizzata da eliminare. Si dice solitamente che l'osteoclasta distrugge l'osso ma con tutta probabilità invece l'osteoclasta compare ed entra in attività soltanto quando l'osso è già stato alterato da un qualsiasi processo ed è diventato una vera e propria sostanza estranea che deve essere eliminata. Si riparlerà dell'osteoclasta a proposito dei tumori gigantocellulari.

Fra le altre modalità di riassorbimento dell'osso quella cosiddetta per canali perforanti si identifica con quella lacunare; la unica differenza sta nel fatto che le cellule giganti derivano invece che da cellule mesenchimali riunite a sincizio, come per lo osteoclasta, direttamente da gemme vascolari. Il riassorbimento liscio è esso pure un riassorbimento lacunare che si svolge tuttavia con grande lentezza e nel quale quindi gli osteoclasti compaiono in numero assai scarso. Si discute invece sulla esistenza o meno di un riassorbimento cosiddetto per lisi o per tripsi nel quale gli osteoclasti non intervengono. Noi lo abbiamo visto nel corso di processi infiammatori dell'osso rapidamente necrotizzanti, nei quali probabilmente si hanno gravi alterazioni della trama proteica — osseina e fibre collagene —; in questi casi allo smaltimento delle proteine eterogenee che ne derivano verosimilmente possono forse bastare i soli fermenti proteolitici dei leucociti.

Qualche rilievo vogliamo ancora fare a proposito della proliferazione stromale del l'osso che va sotto il nome di osteite fibrosa. Essa rappresenta un reperto istologico di abituale osservazione nella patologia ossea e, come già precedentemente è stato detto, la sua non esatta valutazione è una delle cause più frequenti degli errori diagnostici (vedi anche a proposito dei fibromi endosteali). L'osteite fibrosa — definizione impropria ma che è entrata ormai correntemente nell'uso — compare in tutti gli stati di sofferenza dell'osso da cause locali o generali ed è caratterizzata da una più o meno intensa proliferazione di elementi connettivali con o senza osteoclasti. Essa ha nella maggior parte dei casi un significato riparativo-difensivo (nei processi osteodistrofici, traumatici, infettivi ecc.) ed ha, nei tumori primitivi e secondari, lo stesso significato che ha lo stroma nei tumori extraossei. Così nei tumori secondari dell'osso noi possiamo vedere

carcinomi ricchi di stroma e carcinomi privi o quasi di stroma. Alla fig. 13 attorno ai nidi cancerigni si ritrova una osteite fibrosa che fa da stroma al tumore; alla fig. 14 il tumore (un cancro papillifero) si addossa direttamente alle lamelle ossee, senza interposizione di stroma.

Accanto alla osteite fibrosa si possono considerare, perchè hanno lo stesso significato e perchè possono anch'esse portare agli stessi errori diagnostici, le proliferazioni reattive periostali e paraostali, a partenza cioè dagli elementi indifferenziati esterni del periostio o da elementi differenziati interni ma non in attività osteogenetica. Va precisato che mentre ben note sono le proliferazioni reattive osteogeniche del periostio in svariate condizioni morbose (tipica quella da ulcus cruris), meno note sono le proliferazioni peri- e paraostali non osteogeniche nelle quali si ha una spiccata proliferazione di elementi connettivali tale da simulare, come per la osteite fibrosa, una proliferazione fibromatosa o anche, se vi si accompagnano fatti infiammatori capaci di indurre modificazioni volumetriche e morfologiche delle cellule connettivali, una proliferazione fibrosarcomatosa. Riportiamo una microfoto alla fig. 15, nella quale si osserva una abnorme proliferazione connettivale fusocellulare peri- e paraostale, in prossimità di una infiltrazione carcinomatosa. Ricordiamo anche un caso di flogosi della mandibola (B. 16200) in una bambina di due anni nella quale il prelievo eseguito in corrispondenza dei tessuti molli e del periostio aveva fatto porre il sospetto di una fibromatosi di dubbio giudizio biologico. In realtà si trattava di una abnorme proliferazione del connettivo peri- e paraostale su base infiammatoria, passata a guarigione dopo un trattamento con antibiotici.

Per analogia colla osteite fibrosa (vedi alla fig. 16 un aspetto caratteristico di osteite fibrosa), si potrebbe in tali casi parlare di periostite fibrosa.

B) Sui sarcomi dell'osso.

Abbiamo studiato 20 sarcomi primitivi dell'osso (noi teniamo conto esclusivamente dei casi che hanno potuto essere documentati clinicamente, radiologicamente e istologicamente), dei quali 16 coi caratteri dell'osteosarcoma, a partenza quindi dal tessuto cambiale, 3 coi caratteri radiologici e istologici dei sarcomi stromali (uno della regione metaepifisaria prossimale del femore, uno del collo del femore, uno della diafisi omerale in soggetti rispettivamente di 40, 46, 71, anni), infine, un emoangioendoteliosarcoma (diagnosi del prof. Pepere) della metafisi prossimale tibiale che abbiamo già descritto a proposito della osteogenesi reattiva in corso di tumori ossei. I casi a partenza dal tessuto stromale hanno presentato le caratteristiche istologiche dei tumori connettivali maligni di un qualsiasi tessuto. E' questa la ragione per cui questi tumori vengono considerati come « tumori nell'osso » piuttosto che come tumori dell'osso. Due di questi casi sono stati illustrati da Piemonte (vedi lavoro citato).

Gli osteosarcomi hanno colpito soggetti di età varia, dagli 11 ai 22 anni e hanno avuto sede, nella regione metafisaria prossimale della tibia (3 casi), nella diafisi tibiale (1 caso), nella metafisi distale del femore (4 casi), nella metafisi prossimale del femore (1 caso), nella metafisi prossimale della fibula (1 caso), nel terzo inferiore della diafisi femorale (3 casi), nella regione dell'anca (1 caso), nel mascellare superiore (2 casi).

La sede più frequente è risultata essere quella delle metafisi del ginocchio (le statistiche su vasto materiale ascrivono a questa sede l'80% degli osteosarcomi). Anche per ciò che riguarda l'età i nostri dati non differiscono da quelli dei precedenti AA. e confermano la già espressa convinzione — vedi parte introduttiva di questa nota — che gli osteosarcomi insorgono durante le fasi di osteogenesi, siano esse fisiologiche, nell'età dello sviluppo, o patologiche (in corso di miositi ossificanti, acromegalie, morbo di Paget, formazioni di calli ossei, ecc.).

Tutti gli osteosarcomi osservati in sede metafisaria e quelli del mascellare e dell'anca presentavano i noti caratteri istologici e radiologici propri di questi tumori. Un tipico esemplare è stato presentato nelle figure 4 e 5 come paradigma della osteogenesi tumorale.

Si potrebbe discutere per alcuni casi sulla sede d'inizio del tumore (endosteale, periostale, cartilaginea, ecc.) e sulla loro definizione istogenetica a proposito della quale ricordiamo le sottili distinzioni di Geschickter e Copeland sulla genesi degli osteosarcomi. Essi distinguono: quelli a partenza dagli elementi condrali che esistono nel punto d'inserzione dei tendini (condrosarcomi primitivi); quelli a partenza da condromi centrali o periferici e da condrodisplasie (condrosarcomi secondari); quelli a partenza dalla cartilagine della linea metafisaria (sarcomi condroblastici); quelli a partenza dallo strato osteogeno del periostio nella regione metafisaria (sarcomi osteogenici) e quelli infine (sarcomi osteolitici) a partenza dall'endostio metafisario nella fase di condroclasia. Si tratta di distinzioni interessanti da un punto di vista patogenetico e che, nell'esame dei casi iniziali, possono indubbiamente avere il loro valore diagnostico interpretativo. Ma quando si passa all'esame istologico di questi vari tipi di tumore si osserva un tale polimorfismo (presenza di aree fibro-condro-osteogenetiche nello stesso tumore) da non essere possibile accettare senza riserve la pur pregevole classazione istogenetica degli AA. Americani.

Noi pensiamo che sulla linea metafisaria, là dove si incontrano cartilagine, connettivo ed osso (ricordiamo che i punti di passaggio tra due tipi dello stesso tessuto sono tra le più frequenti sedi di tumori maligni — vedi labbro, cardias, piloro, ano, portio ecc. —) e là dove vivacissima è l'attività condroclastica e osteogena, esistano le condizioni più favorevoli allo sviamento biologico e che lungo la stessa linea metafisaria possono insorgere osteosarcomi le cui cellule mantengono le varie possibilità evolutive proprie dell'elemento cambiale dell'osso, prevalendo ora l'una ora l'altra delle varie differenziazioni, fibro-condro ecc., così come ad esempio il reticolosarcoma può presentare aspetti endotelioidi, fibrillari, plasmodiali, istiocitari, fibrocitari e linfosarcomatosi, o come un basalioma può presentare aree spinocellulari cheratoblastiche, o un carcinoma solido aree gelatinose ed aree ghiandolari.

Dei 20 casi osservati solo di 10 abbiamo avuto notizie a distanza: di questi, 9 sono deceduti entro i 18 mesi dall'intervento (7 con metastasi polmonari, uno con metastasi alla volta cranica (B. 422), uno nel decorso post-operatorio dopo disarticolazione del femore (B. 1575)). Del solo caso vivente a 9 anni dall'intervento già abbiamo detto a proposito della osteogenesi (v. fig. da 8 a 12).

Qualche cenno meritano i casi a sede diafisaria. Il caso riprodotto nelle figure 17 e 18 è singolare per il reperto istologico.

Risulta costituito quasi esclusivamente da condroblasti atipici, con sostanza fondamentale in parte calcificata, e da piccole aree fibrosarcomatose. Potrebbe essere ascritto ai sarcomi condroblastici di Geschickter e Copeland dislocato nella diafisi dal successivo allungamento dell'osso, o potrebbe essere considerato come un condrosarcoma secondario a partenza da un condroma endosteale o da residui del midollo cartilagineo primitivo che Virchow ritiene possano sfuggire alla ossificazione normale soprattutto nella rachitide. Un altro caso riprodotto nelle figure 19 e 20 presenta un quadro radiologico e istologico (interessante la struttura a fibre intrecciate della osteogenesi tumorale) caratteristico per l' osteosarcoma. Per questo caso potrebbe pure essere invocata la dislocazione di un osteosarcoma metafisario. Un ultimo caso infine, sempre diafisario femorale, è quello riprodotto nelle figure 21, 22, 23 e 24. Si tratta di una ragazza di 19 anni, la quale 5 mesi dopo essere stata colpita alla coscia da un calcio di vacca ha cominciato ad accusare dolori al ginocchio e lungo la coscia, con impotenza funzionale dell'arto. Dopo un mese circa dalla insorgenza dei dolori è comparsa una frattura patologica del femore rivelata attraverso il primo esame radiologico, in base al quale fu posta diagnosi di osteosarcoma con frattura patologica (fig. 21). (E' noto che nei sarcomi diafisari che sono quasi esclusivi del femore, più facili sono le fratture patologiche). Il controllo radiologico eseguito a 5 mesi di distanza (l'ammalata era stata, subito dopo il primo esame radiologico, sottoposta a trattamento Roentgen — 2000 r — e a trattamento con autolisati secondo il metodo Fichera) dimostrava un aumento volumetrico del tumore e la comparsa di numerose aree di osteogenesi nel tumore stesso. L'esame istologico ha dimostrato una abnorme osteogenesi del tipo a fibre intrecciate in seno al tumore (il preparato riprodotto nella figura 23 è stato fatto ai confini tra corticale ossea residua e tumore). E' probabile che la frattura e la terapia radiante abbiano impresso caratteristiche particolari — rapida abnorme osteogenesi — al tumore.

Ancora a proposito degli osteosarcomi è opportuno far rilevare la presenza in alcuni di essi di aree a costituzione gigantocellulare, con elementi atipici che ricordano gli osteoclasti (vedi figura 1 che riproduce il reperto istologico di un sarcoma osteolitico meta-epifisario della tibia in un soggetto di 21 anni morto con metastasi polmonari 8 mesi dopo l'amputazione). Si può parlare in questi casi di osteoclasti atipici, maligni che si differenziano da quelli normali (confrontare figura 1 con figura 2 e 3) perchè contengono pochi nuclei ipercromatici. Essi si accompagnano ad una proliferazione di elementi connettivali pure ipercromatici e atipici. I caratteri di questo tessuto tumorale hanno fatto porre nelle vecchie classificazioni la diagnosi di mieloplaxomi maligni o osteoclastosarcomi (Sabrazès e Bonnin) in contrapposizione ai mieloplaxomi benigni o tumori gigantocellulari. In realtà le caratteristiche istologiche non solo possono giustificare una simile definizione, ma fanno pensare che il tessuto cambiale nella sua proliferazione maligna possa evolvere oltre che in senso fibro-condro-osteogenetico anche in senso osteoclastogenetico. Vi sono infatti spesso anche in casi con spiccata osteogenesi tumorale, come nel caso alle figure 25 e 26, aree a costituzione osteoclastosarcomatosa con tendenza anche alla formazione di cisti.

C) Sopra i condromi, i «condromi recidivanti» e i condrosarcomi.

Abbiamo osservato 12 condromi: 2 costali, uno del terzo inferiore del femore, 2 della tibia, uno del terzo superiore dell'omero, uno assai voluminoso del sacro, uno della scapola, 2 delle falangi e uno della colonna cervicale (B. 5883 — quest'ultimo aveva condizionato una sindrome di Claude-Bernard-Horner, scomparsa dopo la asportazione del tumore — operatore Prof. Donati). Tra questi casi riveste un particolare interesse quello riprodotto nelle figure 27 e 28. Si tratta di una donna di 37 anni alla quale nel 1943 viene asportata (così riferisce la paziente) una massa tumorale, non dolente, dal volume di un uovo, sopra il ginocchio destro. Nel 1945, dopo due anni di benessere l'ammalata accusa dolori alla coscia destra e ricorre ad accertamento radiologico nel nostro Istituto. Sul radiogramma (figure 27 e 28) al limite fra terzo medio e terzo inferiore del femore si osservano gli esiti di una frattura non recente, riparata con angolatura dell'osso aperta indietro e in alto. Ponti irregolari addensati, attribuibili in parte a tentativo di ricostruzione ossea mediante callo calcifico, saldano i due monconi. La frattura deve ritenersi avvenuta in osso già alterato: infatti tutto il tratto inferiore del femore mostra la presenza di aree irregolari di addensamento separate da spazi lacunari di maggiore trasparenza. La corticale del femore è assottigliata e interrotta lungo la sua faccia laterale e da essa si dipartono sottili ma evidenti formazioni di opacità ossea che vengono ad esorbitare dai contorni del femore. Questo aspetto depone per la esistenza di una neoplasia primitiva dell'osso di natura probabilmente osteocondrosarcomatosa. Sul pezzo operatorio (fig. 29) viene posta diagnosi istologica di condroma (in parte calcificato, in parte degenerato e con deposizioni calcifiche grossolane). La paziente a distanza di 3 anni non presenta segni di metastasi.

E' questo uno di quei casi che nella letteratura vanno sotto il nome di condrosarcomi. Il Phemister riporta quattro casi di condrosarcoma guariti a distanza di 10, 9, 3 e mezzo e 3 anni dopo intervento operatorio limitato al tumore; il Behring a sua volta riferisce di quattro casi di condrosarcoma viventi a 15, 11, 10, 10 anni dopo l'intervento. Schinz e Uehlinger espongono i dati dei due AA. sopracitati e, pur ammettendo la possibilità di una degenerazione maligna dei condromi, pensano che, per i casi surriferiti, si tratti di condromi e non di condrosarcomi. E d'altra parte altri autori (Virchow — citato da Sabrazès e coll. — e Beguin — vedi trattato —) mettono in guardia contro i giudizi istologici ottimisti in tema di condromi, avendo essi osservato metastasi polmonari in casi che istologicamente avevano l'aspetto di condromi. Le affermazioni di questi due autori lasciano alquanto perplessi. Si conoscono in patologia disseminazioni nel polmone di tessuti non tumorali (cellule adipose, megacariociti, villi coriali — Rondoni —) ed è nota la possibilità d'impianto sopra la sierosa peritoneale dei cistomi papilliferi dell'ovaio, ma si tratta nel primo caso di disseminazioni che invece di colonizzare si distruggono, nel secondo di particolari situazioni anatomiche e di affinità di tessuto e di ambiente che possono giustificare la colonizzazione temporanea di un tumore benigno particolare. Ma per il caso dei condromi che metastatizzano non è facile trovare una giustificazione, a meno che, come dice il Beguin, non si stabilisca (situazione veramente eccezionale) una continuità tra

il tumore primitivo e quello secondario polmonare attraverso una trombosi neoplastica delle vene che dal tumore vanno al polmone.

Noi pensiamo con Schinz e Uehlinger che la diagnosi di condrosarcoma sia molte volte non esatta e le guarigioni anche a distanza di molti anni in casi operati solo localmente, lo dimostrano. Le cause dell'errore istologico stanno proprio nella mancata valutazione delle alterazioni cellulari degenerative che nella cartilagine sono facili; queste alterazioni che si riassumono in ingrandimenti cellulari, fusioni cellulari con formazione di elementi a due o più nuclei e modificazioni di forma, vengono erroneamente considerate come segni di malignità. Si dovrà guardare in questi casi alla struttura generale del tessuto: i veri condrosarcomi difficilmente sono costituiti da un solo tipo di tessuto, vi si ritrovano spesso aree fibrosarcomatose e talora anche osteosarcomatose; il condroma benigno invece ha una struttura quasi sempre omogenea. Anche l'esame istologico a forte ingrandimento può offrire in questi casi elementi diagnostici importanti. La cellula maligna, a qualsiasi tessuto essa appartenga è una cellula con un contenuto in acidi nucleinici molto superiore a quello delle cellule normali, è una cellula quindi ipercromatica e questa ipercromia mantiene anche quando essa degenera. Le cellule atipiche degenerative maligne hanno sempre nucleo ipercromico, quelle distipiche degenerative non maligne hanno invece una dispersione cromatinica che rende più chiaro il loro nucleo. La cellula B di Caspersson e Santesson che corrisponde alla cellula tumorale degenerata dei vecchi morfologi è pur sempre una cellula ipercromatica anche se la sua cromatina tende ad agminarsi e a formare pochi grossi granuli. Anche nell'interpretazione radiologica dei condromi deve esser tenuta presente la possibilità che in essi si verifichino irregolari alterazioni degenerative e susseguenti irregolari deposizioni calcifiche, capaci di simulare associazioni di osteolisi (zone condromatose) e di osteogenesi (zone di calcificazioni della cartilagine o zone di deposizioni calcifiche) così da indurre al sospetto della trasformazione maligna di un condroma, soprattutto quando vi si associano altri caratteri quali la interruzione della corticale, la diffusione extracorticale e la irregolarità dei confini del tumore, tutti caratteri che anatomicamente — è bene ricordare — si possono spiegare anche con proliferazioni condromatose degenerate e voluminose.

Nella nostra casistica figura anche un singolare tumore della mandibola sul quale 9 anni fa venne posta diagnosi istologica di condrosarcoma. Si tratta di un tumore notato per la prima volta dalla paziente — donna di 37 anni — sul margine inferiore della mandibola sinistra vicino al mento nel 1933 e che nel 1939 fu indagato radiologicamente, raschiato e esaminato istologicamente. L'esame radiologico faceva allora rilevare una perdita di sostanza a limiti netti in corrispondenza del margine inferiore della branca orizzontale della mandibola interpretabile come un processo osteitico di tipo carioso. Sui prodotti del raschiamento di questa zona l'istologo poneva (B. 6575 fig. 32) diagnosi di condrosarcoma. Effettivamente il quadro istologico mostra una proliferazione tumultuosa di cellule con nuclei intensamente colorati e i vasi degli spazi di Havers appaiono invasi dal tumore; mancano tuttavia le atipie citologiche che nei tumori maligni attivamente proliferanti sono sempre presenti. Le cellule ricordano come morfologia e disposizione i condrociti immaturi e fanno pensare alle cellule mesenchimali immature che si ritrovano, esse pure in proliferazione tumultuosa, nei così detti fibromi recidivanti invasivi che vanno spesso sotto il nome di fibrosarcomi.

La paziente fu sottoposta (nel 1939) a roentgenterapia (2500 r). Nel 1948 l'ammalata si ripresenta in Istituto accusando dolori alla emimandibola sinistra che all'esame radiologico (fig. 31) presenta un aspetto areolare e una frattura patologica al terzo posteriore della branca orizzontale. Un nuovo esame istologico (fig. 33) mostra un quadro sovrapponibile a quello osservato 9 anni prima. Si tratta veramente di un condrosarcoma? I caratteri istologici stanno piuttosto per una proliferazione tumorale di condrociti immaturi, i quali hanno, come tutte le cellule embrionali, nuclei piuttosto ipercromici. Essa presenta analogie istologiche e cliniche (lungo decorso, recidive, non metastasi) coi fibromi recidivanti. Noi crediamo che, nel caso in oggetto, si debba parlare di « condroma recidivante » o invasivo o a malignità locale e non di condrosarcoma. Non abbiamo trovato nella letteratura consultata tumori di questo tipo: con tutta probabilità essi vengono fatti rientrare nel gruppo dei condrosarcomi. Si tratta verosimilmente di un tumore disontogenetico (da considerare sullo stesso piano degli adamantinomi) a partenza da residui cartilaginei (vicino al mento l'ossificazione della mandibola è del tipo encondrale) e anche per questo è da ravvicinare ai fibromi recidivanti i quali sono pure generalmente considerati come disontogenie proliferanti (v. tumori desmoidi, dermatofibromi ecc.).

D) Sui tumori gigantocellulari.

Abbiamo già segnalato in un precedente lavoro i casi più o meno tipici osservati e qualche cenno sui tumori gigantocellulari abbiamo fatto nella parte generale introduttiva di questa nota.

Ci limiteremo a fare qualche considerazione sulla istogenesi di queste neoformazioni, sulla loro natura e sulle difficoltà diagnostiche che esse possono presentare. Sono note le sedi elettive e le diverse interpretazioni istogenetiche dei tumori gigantocellulari. La interpretazione di Geschickter e Copeland è originale: i tumori gigantocellulari rappresentano proliferazioni iperplastiche illimitate, quindi tumorali, di osteoclasti, generate da traumi ed emorragie; essi hanno sede nella epifisi perchè quivi la corticale ha una ridotta capacità riparativa essendo irrorata dai soli vasi periostali. Lo scollamento del periostio determina una rapida mortificazione della corticale che va incontro a riassorbimento per mezzo di osteoclasti i quali successivamente proliferano illimitatamente. Il trauma invece che si verifica in ossa che hanno una corticale con maggiori capacità riparative determina o la formazione di un tumore gigantocellulare con prevalenza assoluta della componente fusocellulare (come nelle ossa del piede e della mano e nelle vertebre), oppure la formazione di una cisti (come nelle regioni metafisarie), cisti che rappresenta l'esito o il processo di guarigione di un tumore gigantocellulare. Le interpretazioni patogenetiche degli altri Autori (Morpurgo, Castiglioni — osteodistrofia localizzata —, Masson, Sabrazès e Bonnin, v. Albertini ecc.) sono più conosciute e riportate nei trattati. In esse o si invoca il trauma e la successiva reazione osteoclastica granulomatosa, o il trauma e la reazione osteoclastica tumorale, o gli stessi fattori generali che sono alla base dei processi osteodistrofici, o il trauma e la proliferazione di elementi istiocitari in evoluzione plasmodiale, o una genesi tumorale vera e propria ab initio. Il trauma e le emorragie da sole evidentemente non debbono ba-

stare, perchè sperimentalmente (Lexer) non si sono ottenuti tumori gigantocellulari e, in processi nei quali si hanno facilmente emorragie ossee (fratture, emofilie, morbo di Möller-Barlow ecc.) mai sono stati osservati tumori gigantocellulari. Con tutta probabilità il vero momento patogenetico è costituito dalla presenza simultanea di diversi fattori locali (trauma, emorragia, struttura del tessuto osseo particolarmente adatta, fase particolare di ossificazione encondrale) e generali (metabolismo dei sali calcarei, delle fosfatasi, delle proteine). Questi ultimi possono renderci ragione della comparsa dei tumori bruni e delle epulidi (identificabili coi tumori gigantocellulari) nelle osteodistrofie generalizzate — come nei casi descritti da Geschickter e Copeland e da Borghetti.

Il tumore gigantocellulare è quindi da considerare un vero e proprio tumore con le sue caratteristiche cliniche, radiologiche ed istologiche, anche se da un lato sconfina nei fibromi e dall'altro nelle osteodistrofie e anche se può essere definito come granuloblastoma; un tumore che da qualche Autore si tende oggi ad ascrivere al gruppo delle neoplasie del SRE (vedi in Marcozzi e Prosperi) ritenendo che le cellule giganti da cui è formato derivino da elementi istiocitari in evoluzione plasmodiale. Questa interpretazione istogenetica delle cellule giganti non è convincente perchè altre sedi (ghiandole linfatiche, fegato, milza ecc.) che pur sono così ricche di elementi istiocitari mai presentano tumori gigantocellulari. Se c'è una sede nella quale si possono osservare tumori gigantocellulari che non si possono differenziare da quelli dell'osso (fig. 35), questa sede è la mammella, tessuto poverissimo di strutture reticoloendoteliali. Gli elementi giganti che costituiscono tumori gigantocellulari sono troppo simili agli osteoclasti perchè si possa pensare ad una genesi diversa per i primi e per i secondi (confrontare le figure 2, 3 e 34, nelle quali sono riprodotti osteoclasti normali e osteoclasti tumorali) e le eventuali differenze morfologiche (maggior volume e nuclei più numerosi) e tintoriali (diversa basofilia) devono essere rapportate al fatto che si tratta pur sempre di una proliferazione tumorale. Anche nel tumore gigantocellulare della mammella (fig. 35) si possono rilevare nelle cellule giganti caratteri morfologici e tintoriali che si allontanano da quelli delle cellule giganti da corpo estraneo del granuloma lipofagico che, nella mammella, rappresentano verosimilmente il punto di inizio del tumore gigantocellulare (Sirtori - Atti della Reale Accademia d'Italia 14, 429, 1943).

Ancora a proposito delle cellule giganti ricordiamo i già accennati osteoclasti caricaturali o atipici per la loro importanza ai fini di una esatta diagnosi istologica.

Sulla benignità dei tumori gigantocellulari non sarà possibile dissentire fino a quando non venga dimostrata la presenza in una metastasi polmonare di nidi cellulari che abbiano la stessa costituzione dei tumori gigantocellulari. La trasformazione maligna di un tumore gigantocellulare deve essere teoricamente ammessa ma fino ad ora in nessun caso è stata documentata (vedi in Piemonte e Sirtori).

Particolare rilievo meritano le diffusioni dei tumori gigantocellulari entro i vasi della capsula del tumore (descritte anche da Kaufmann e da Bristowe). In un caso abbiamo potuto dimostrare che le cellule giganti nei vasi più lontani dal tumore vanno incontro a una scomposizione litica (vedi alla fig. 34: a sinistra un particolare di un tumore gigantocellulare della epifisi omerale, al centro i vasi venosi della capsula invasi dal tumore, a destra i vasi più esterni della capsula nei quali le cellule giganti ten-

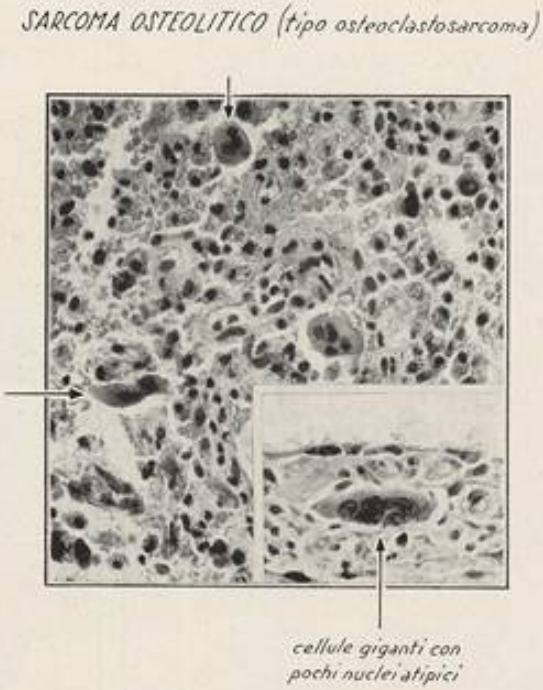

Fig. 1. – Elementi tumorali maligni simulanti gli osteoclasti in un osteosarcoma metaepifisario della tibia (in soggetto di 21 a., morto con metastasi polmonari 8 mesi dopo l'amputazione dell'arto); v. radiogramma di questo caso alla fig. 9 in *Rad. Med.*, 34, 809, 1948.

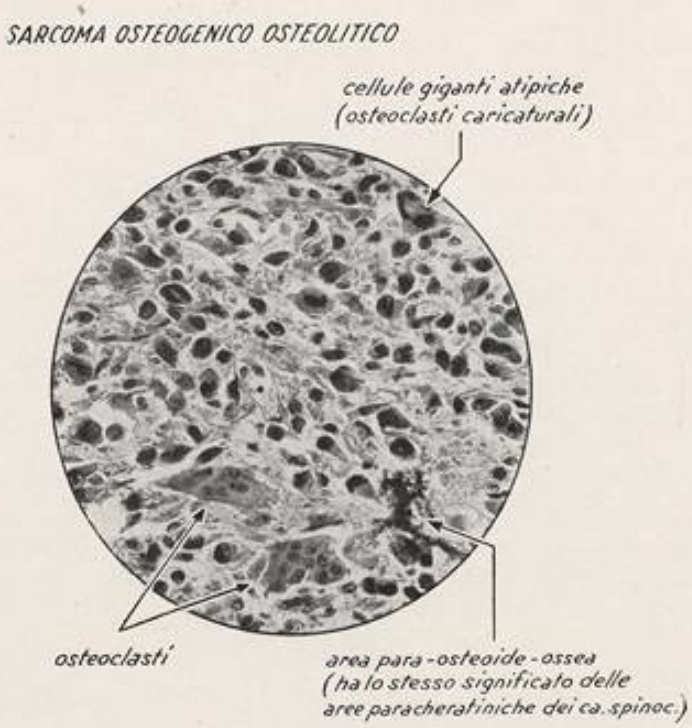

Fig. 2. – In seno alla proliferazione osteosarcomatosa, che presenta aree di osteogenesi tumorale, si osservano osteoclasti normali (cfr. con quelli tumorali maligni della fig. 1).

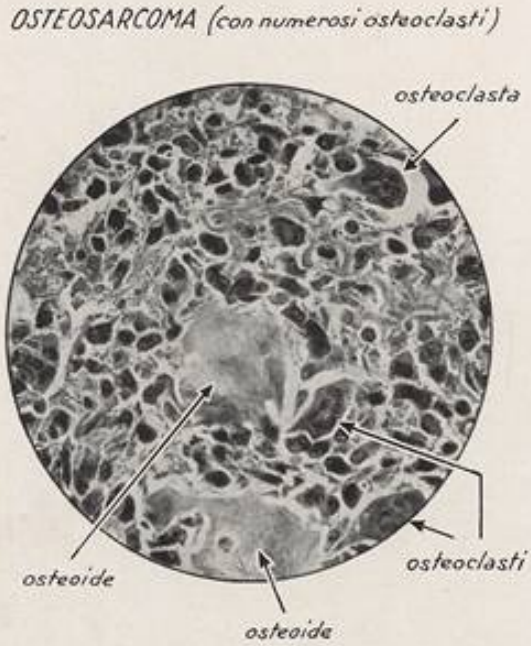

Fig. 3. – Numerosi osteoclasti normali in seno alla proliferazione osteosarcomatosa, con ampie aree di sostanza osteoide (parosteoide), (stesso caso della fig. 2).

Fig. 4. – Osteosarcoma della fibula. Si noti l'aspetto di addensamento irregolare dell'osteogenesi tumorale. Alla fig. 5 il quadro istologico del tumore.

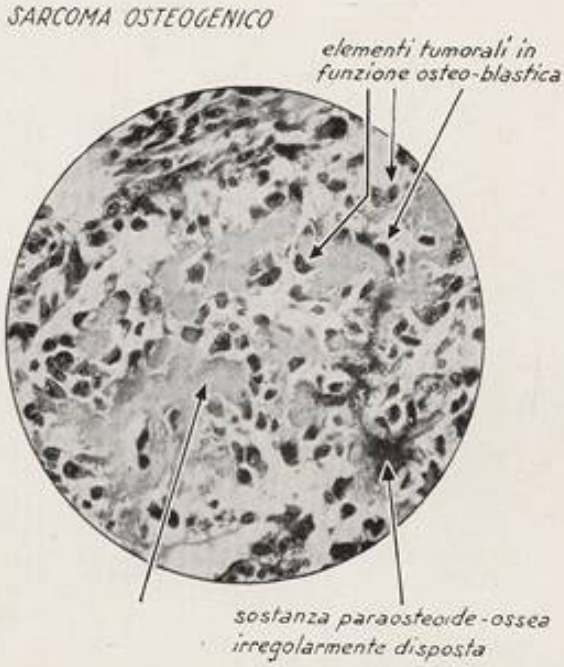

Fig. 5. – Abnorme irregolare attività osteogenetica delle cellule tumorali (v. radiogramma di questo caso alla figura 4).

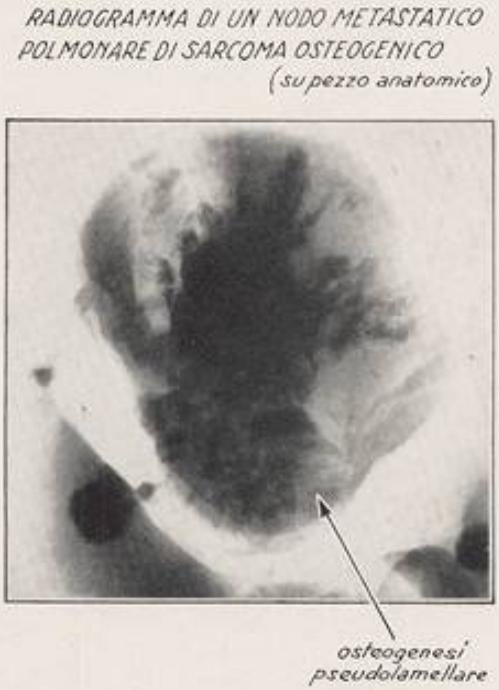

Fig. 6. – Addensamento irregolare della osteogenesi tumorale (v. quadro istologico di questo caso alla fig. 7).

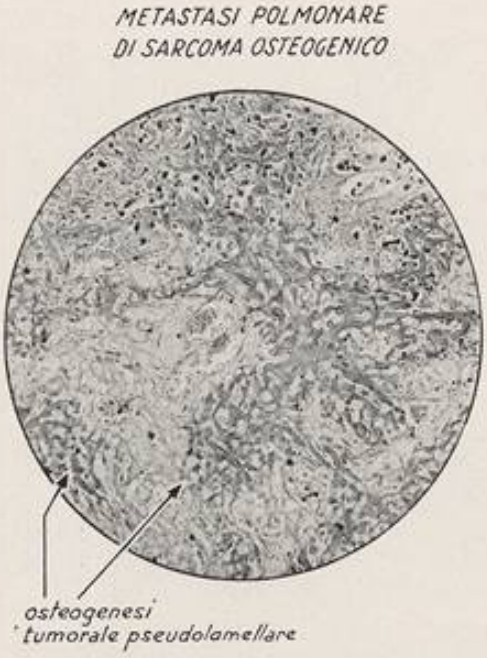

Fig. 7. – Abnorme irregolare osteogenesi delle cellule tumorali (ricorda quella a fibre intrecciate), (v. radiogramma di questo caso alla fig. 6).

RADIOGRAMMA DEL PEZZO ANATOMICO

Fig. 8. – Emoangioendoteliosarcoma della tibia (v. anche figg. 9, 10, 11, 12).

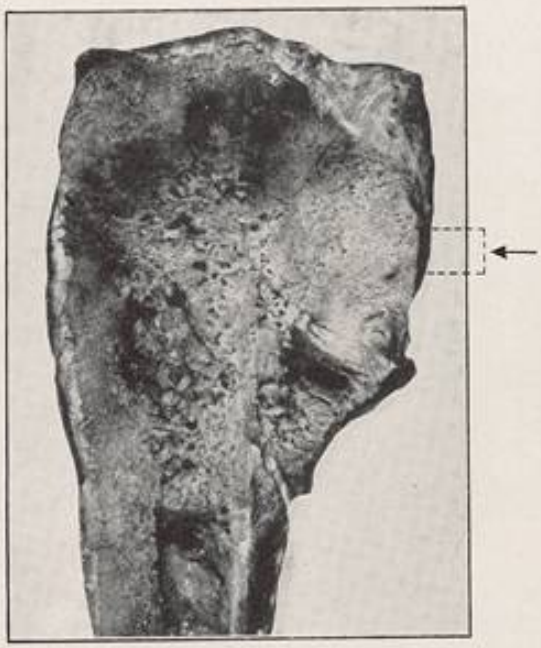

Fig. 9. – Fotografia del pezzo anatomico sezionato, il cui radiogramma è presentato alla fig. 8. Il prelievo da cui sono stati tratti i quadri istologici presentati nelle figg. 10, 11, 12 è stato effettuato nella zona segnata con freccia.

A B

Fig. 10. – Preparato istologico della zona segnata con freccia sulla fig. 9. Le lamelle ossee iperplasiche, di origine reattiva e non tumorale, hanno direzione ortogonale rispetto all'asse diafisario. Il tumore si infiltra tra di esse (*A*); tra le lamelle più periferiche (vicine al periostio) si osserva solo una osteite fibrosa (*B*); (v. particolari di *A* e *B* rispettivamente nelle figure 11 e 12).

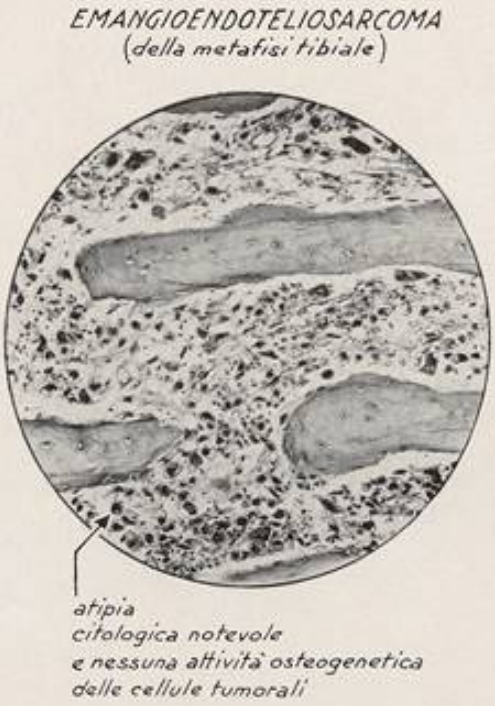

Fig. 11. – Particolare della figura 10 corrispondente alla zona *A*.

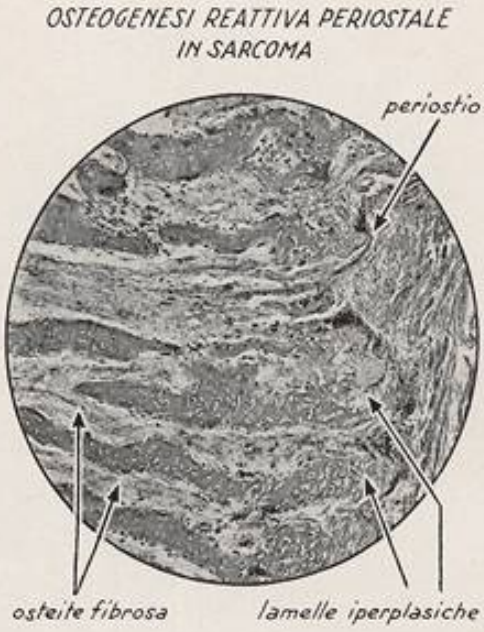

Fig. 12. – Particolare della figura 10 corrispondente alla zona *B*.

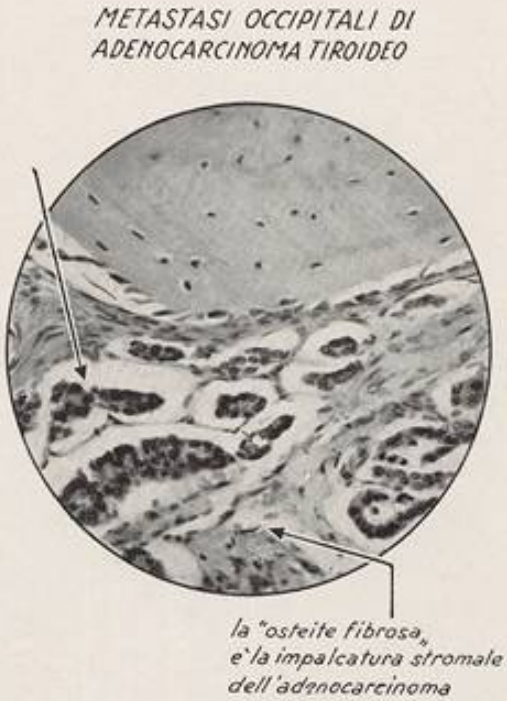

Fig. 13. – Le metastasi ossee dei carcinomi possono avere o stroma abbondante (come in questo caso) o quasi assente (come nel caso riprodotto alla fig. 14).

Fig. 14. – Vedi leggenda alla fig. 13.

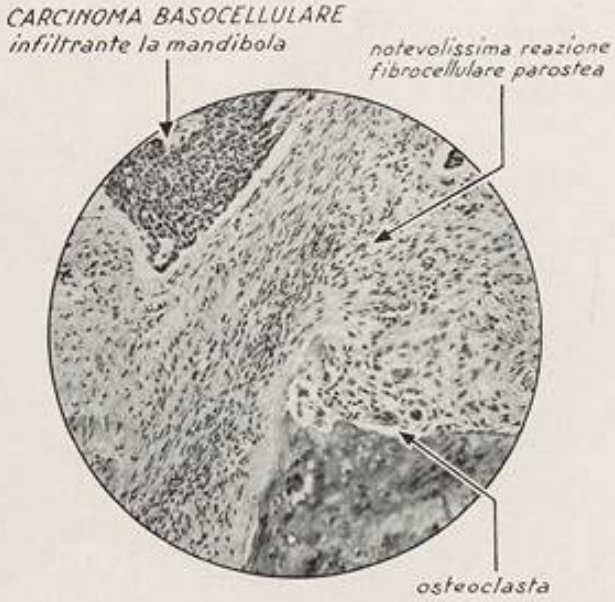

Fig. 15. – Abnorme proliferazione reattiva connettivale fusocellulare peri- e paraostale. Per analogia con la osteite fibrosa e con la periostite ossificante si potrebbe qui parlare di periostite fibrosa.

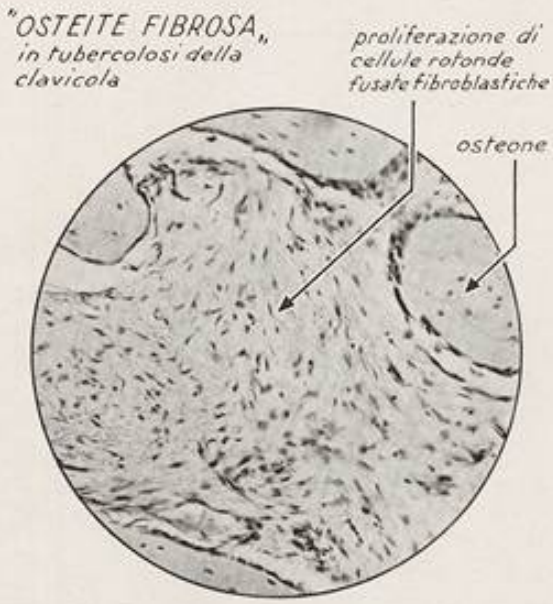

Fig. 16. – In altri punti del preparato era evidente il tipico tessuto di granulazione tubercolare.

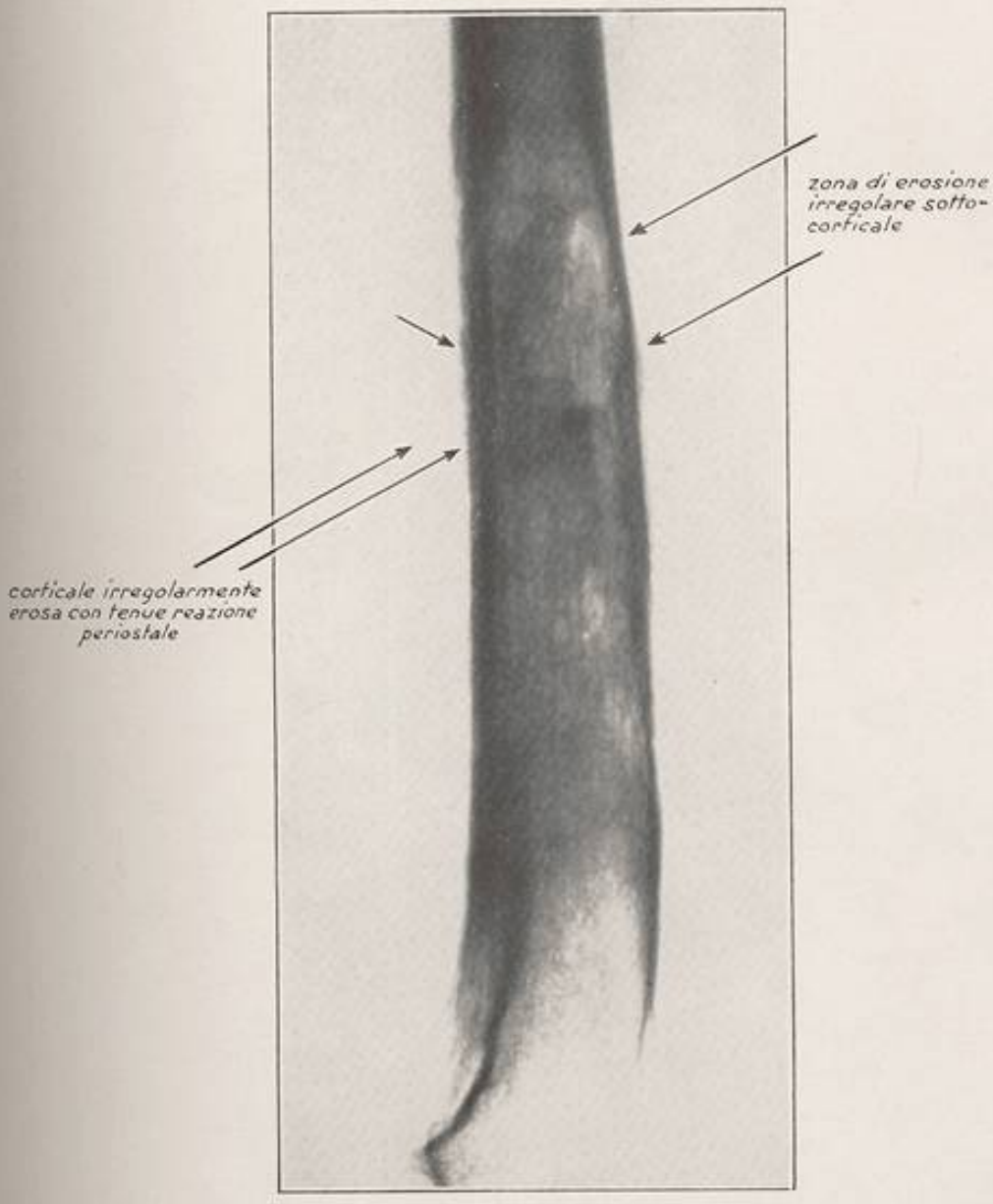

Fig. 17. – Sarcoma condroblastico del femore (diafisi); (v. quadro istologico di questo caso alla fig. 18).

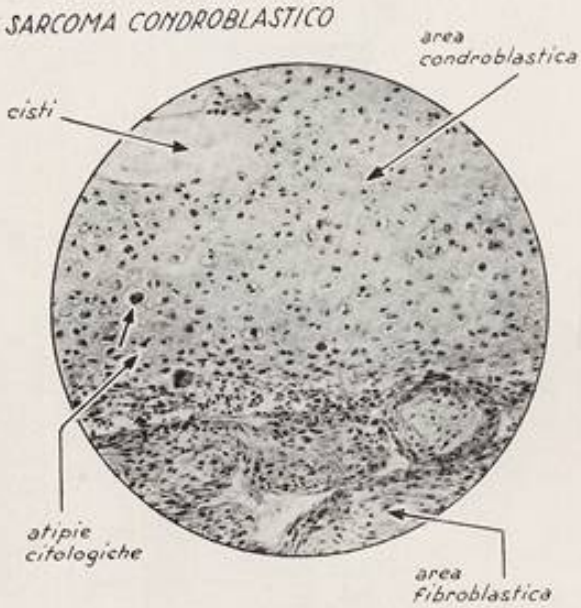

Fig. 18. – Vedi radiogramma di questo caso alla fig. 17.

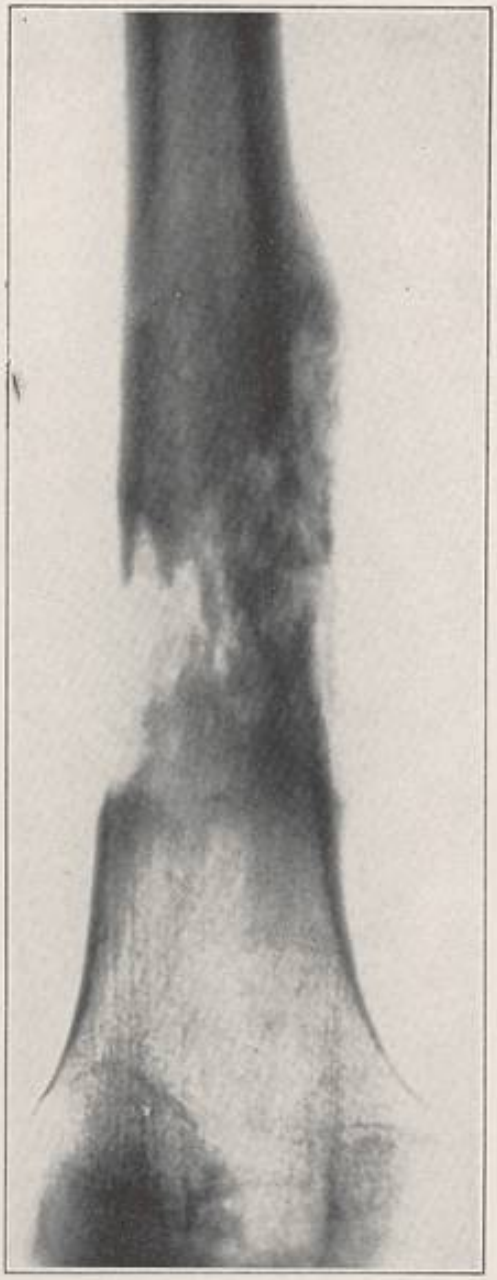

Fig. 19. – Osteosarcoma del femore (diafisi). Vedi quadro istologico di questo caso alla fig. 20 (prelievo fatto nella zona di osteogenesi tumorale).

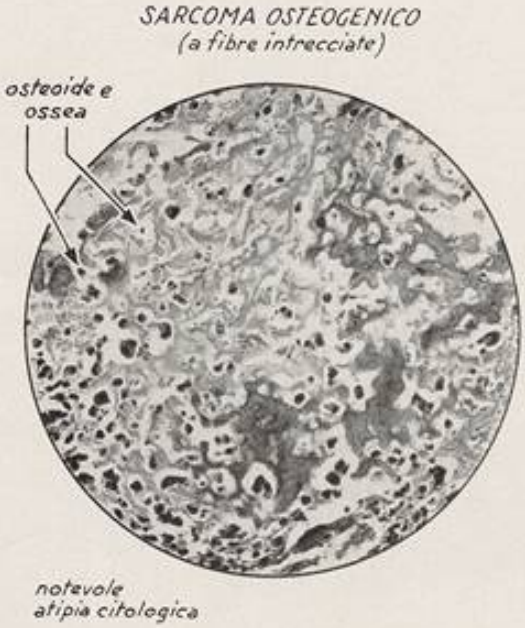

Fig. 20. – Vedi radiogramma di questo caso alla fig. 19.

Fig. 21. – Osteosarcoma del femore (diafisi) con frattura patologica e accenno a formazione di callo osseo (v. anche le figg. 22, 23, 24).

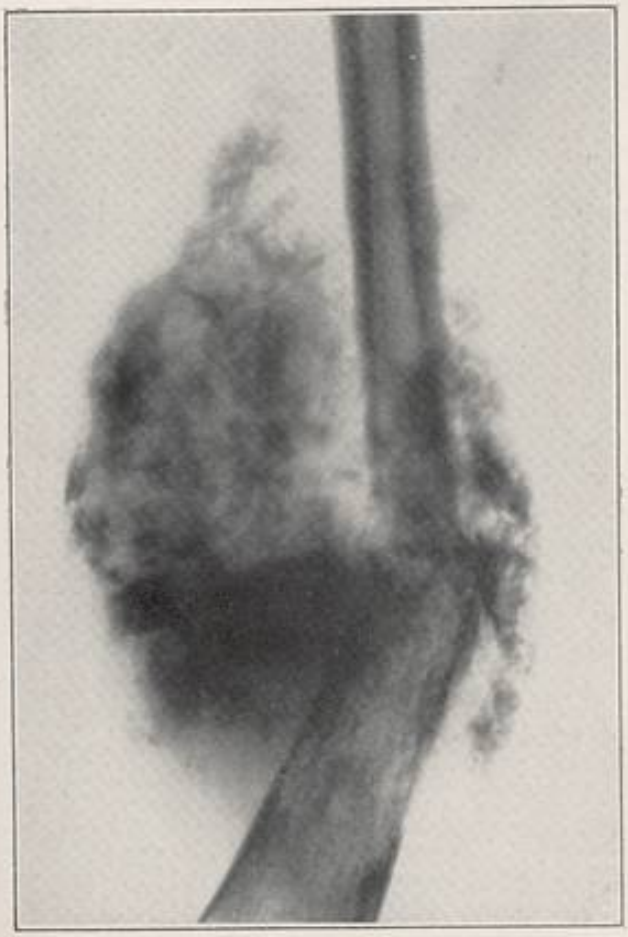

Fig. 22. – Lo stesso tumore della fig. 21 dopo trattamento con autolisati e Rxterapia. L'osso neoformato di origine tumorale si presenta radiologicamente con l'aspetto di addensamenti irregolari e astrutturali (v. quadro istologico di questo caso alla fig. 23).

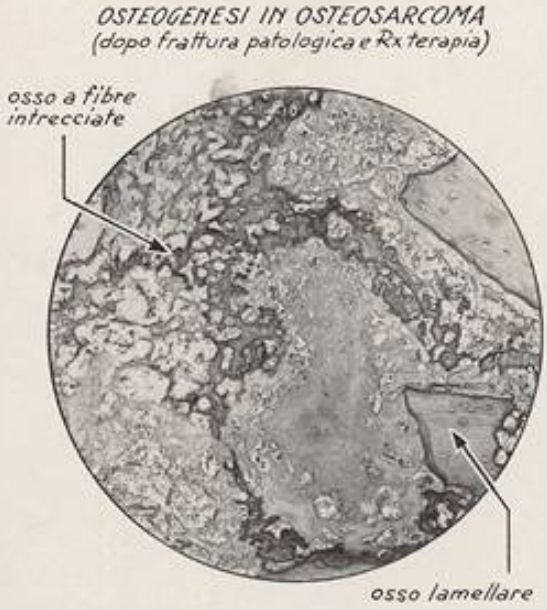

Fig. 23. – Il preparato è stato fatto sopra un frammento prelevato ai confini tra corticale ossea residua normale (osso lamellare) e tumore. In seno a questo è evidente l'osteogenesi tumorale irregolare a fibre intrecciate.

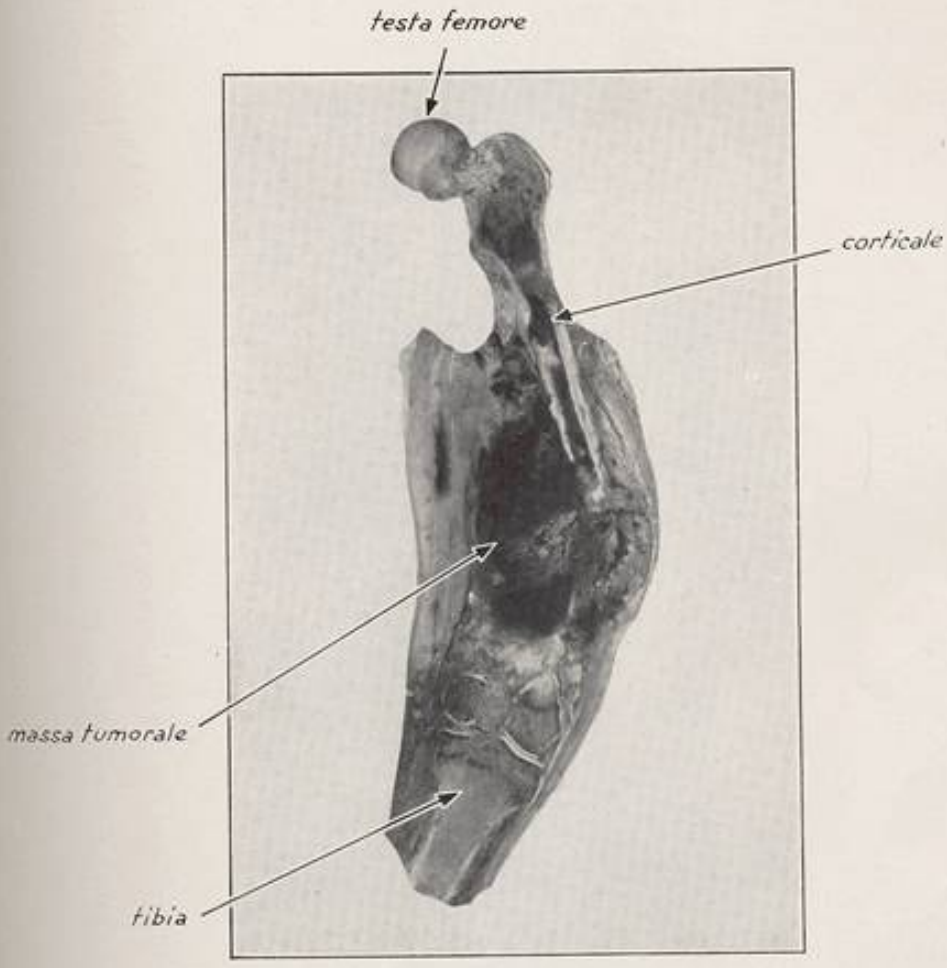

Fig. 24. – Fotografia del pezzo anatomico sezionato corrispondente ai radiogrammi e al preparato istologico delle figg. 21, 22, 23.

C. Sartori e M. Piemonte - Considerazioni sulla patologia tumorale dell'arto.

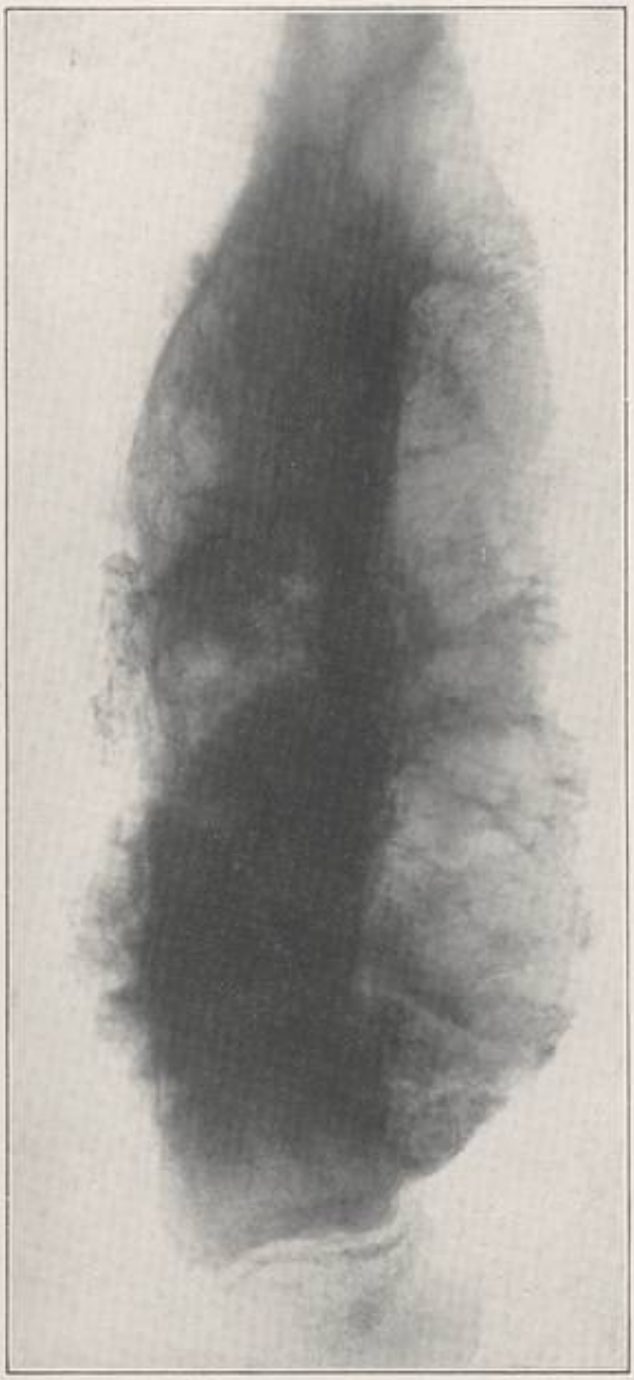

RADIOGRAMMA
DEL PEZZO
ANATOMICO

Fig. 25. – Osteosarcoma del femore (metafisi distale); (v. il quadro istologico di questo caso alla fig. 26).

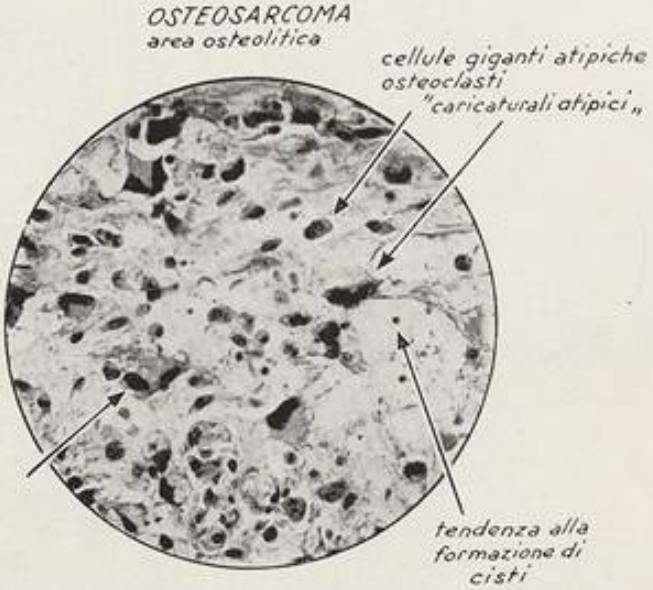

Fig. 26. – Vedi radiogramma di questo caso alla fig. 25.

RADIOGRAMMA
DEL PEZZO
ANATOMICO

Fig. 27. – Condroma del femore con esiti di frattura patologica (v. anche le figg. 28, 29, 30).

Fig. 28. – Condroma del femore. Lo stesso tumore della fig. 27 in proiezione laterale. Radiogramma eseguito prima dell'intervento. Si noti in entrambi i radiogrammi l'aspetto delle concrezioni calcaree depositate in seno a focolai regressivi del tumore. La fotografia del pezzo anatomico e il quadro istologico sono presentati alle figg. 29 e 30.

Fig. 29. – Condroma del femore. Fotografia del pezzo anatomico sezionato (v. radiogrammi di questo caso alle figg. 27 e 28).

Fig. 30. – Quadro istologico del tumore presentato nelle figg. 27, 28, 29.

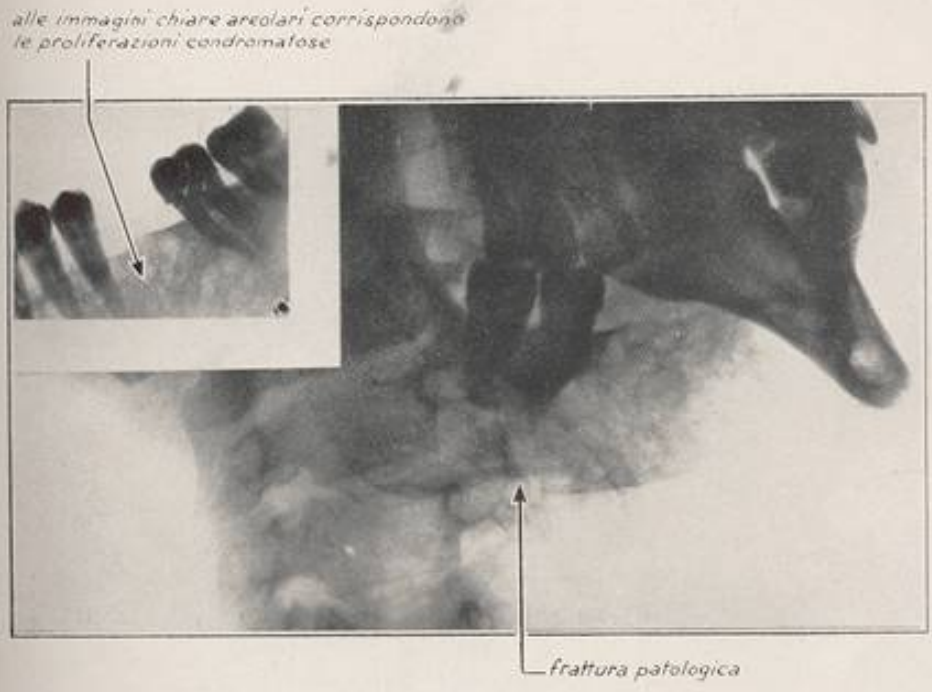

Fig. 31. – « Condroma recidivante » della mandibola (v. quadro istologico di questo caso alle figg. 32 e 33).

C. Sirtori e M. Piemonte - Considerazioni sulla patologia generale dell'osso.

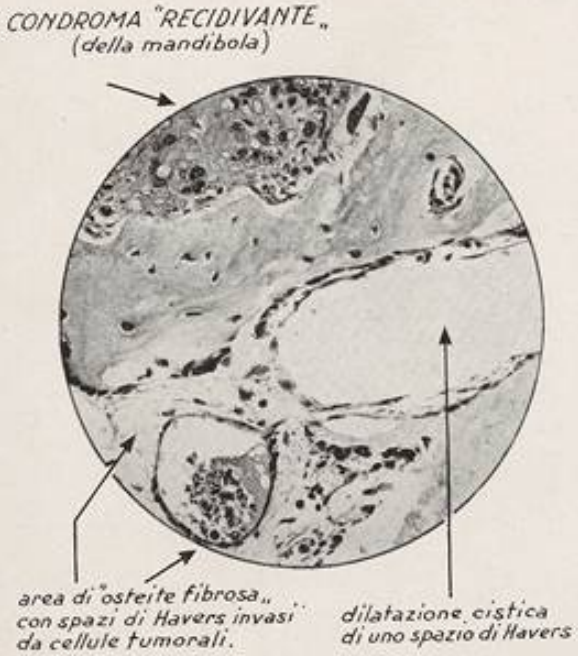

Fig. 32. – Aspetto istologico del tumore al primo intervento, eseguito nel 1939. L'inizio delle manifestazioni cliniche risaliva al 1933.

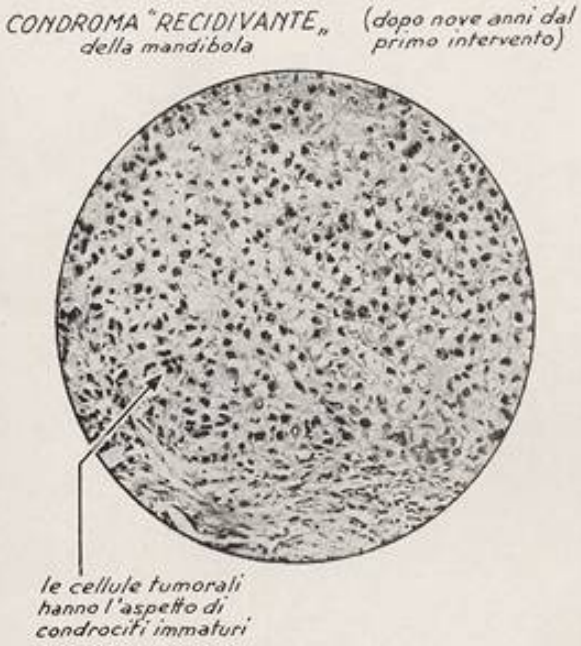

Fig. 33. – Esame istologico corrispondente alla biopsia eseguita nel 1948 (v. radiogramma di questo caso alla fig. 31 e cfr. col quadro istologico riprodotto alla fig. 32).

G. Sirtori e M. Piemonte – Considerazioni sulla patologia tumorale dell'osso.

Fig. 34. – A sinistra: un particolare del tumore gigantocellulare; al centro: la capsula connettivale del tumore gigantocellulare nella parte più vicina al tumore stesso con ampie lacune vascolari contenenti cellule tumorali; a destra: nei vasi più esterni della capsula — più lontani dal tumore — le cellule tumorali contenute nelle lacune vascolari vanno incontro ad una scomposizione litica (v. radiogramma di questo caso alla fig. 5 in *Rad. Med.*, 34, 809, 1948).

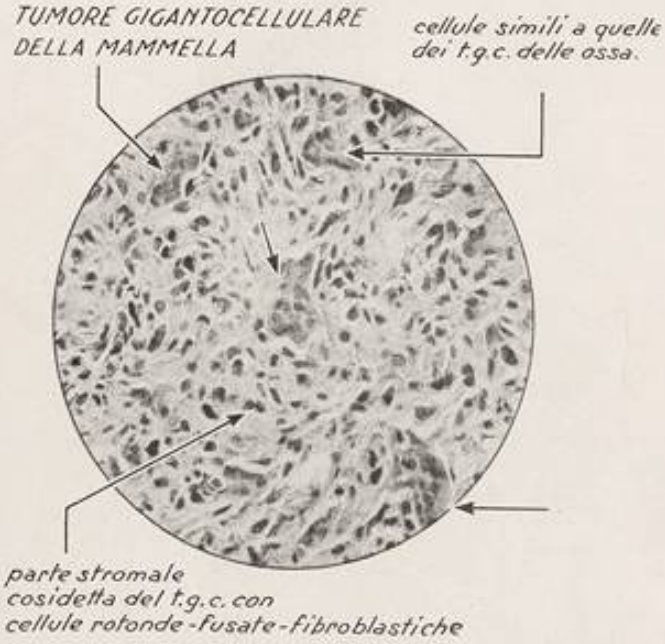

Fig. 35. – Questo tumore gigantocellulare è stato repertato in una mammella amputata per carcinoma (donna di 51 anni). Le due manifestazioni neoplastiche (tumore gigantocellulare e cancro), pur essendo situate nella stessa mammella, erano del tutto indipendenti l'una dall'altra. — Dalla storia clinica risulta che 10 anni prima, in corrispondenza della sede del tumore gigantocellulare mammario, la paziente aveva riportato un trauma, al quale era seguita la comparsa e il lento sviluppo di un tumore che, all'atto dell'intervento, presentava le dimensioni di una noce. È pertanto probabile che, a seguito del trauma, si fosse allora formato un granuloma lipofagico che verosimilmente ha rappresentato il punto di partenza del tumore gigantocellulare. Le cellule tumorali sono molto simili agli osteoclasti (cfr. fig. 2) e alle cellule tumorali dei tumori gigantocellulari ossei (cfr. fig. 34).

Fig. 36. – Fibroma centrale dell'omero (v. il quadro istologico di questo caso alla fig. 37).

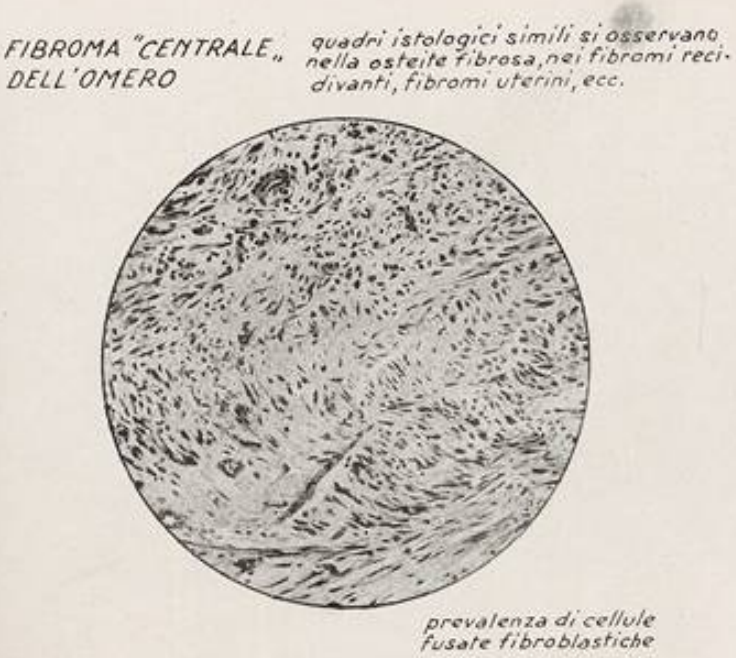

Fig. 37. – Vedi radiogramma di questo caso alla fig. 36.

Fig. 38. – Ampia distruzione della mandibola da propagazione di cancro spinocellulare a partenza dalla mucosa orale (v. quadro istologico di questo caso alla fig. 39).

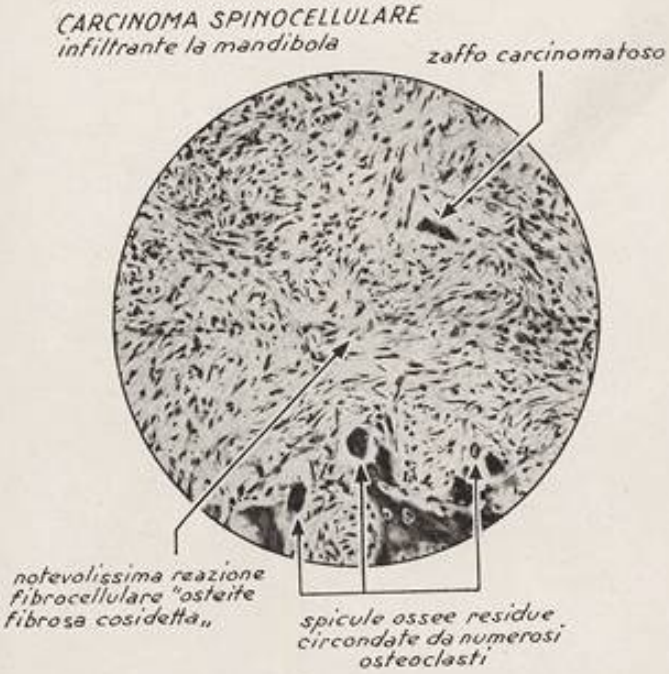

Fig. 39. – Vedi radiogramma di questo caso alla fig. 38.

Fig. 40. – Fibroma periostale dell'omero con due masse osteomatose. Si noti in seno al tumore la trabecolatura regolare dovuta all'osso neoformato (v. quadro istologico di questo caso alla fig. 41).

Fig. 41. – Vedi radiogramma di questo caso alla fig. 40.

C. Sirtori e M. Piemonte - Considerazioni sulla patologia tumorale dell'osso.

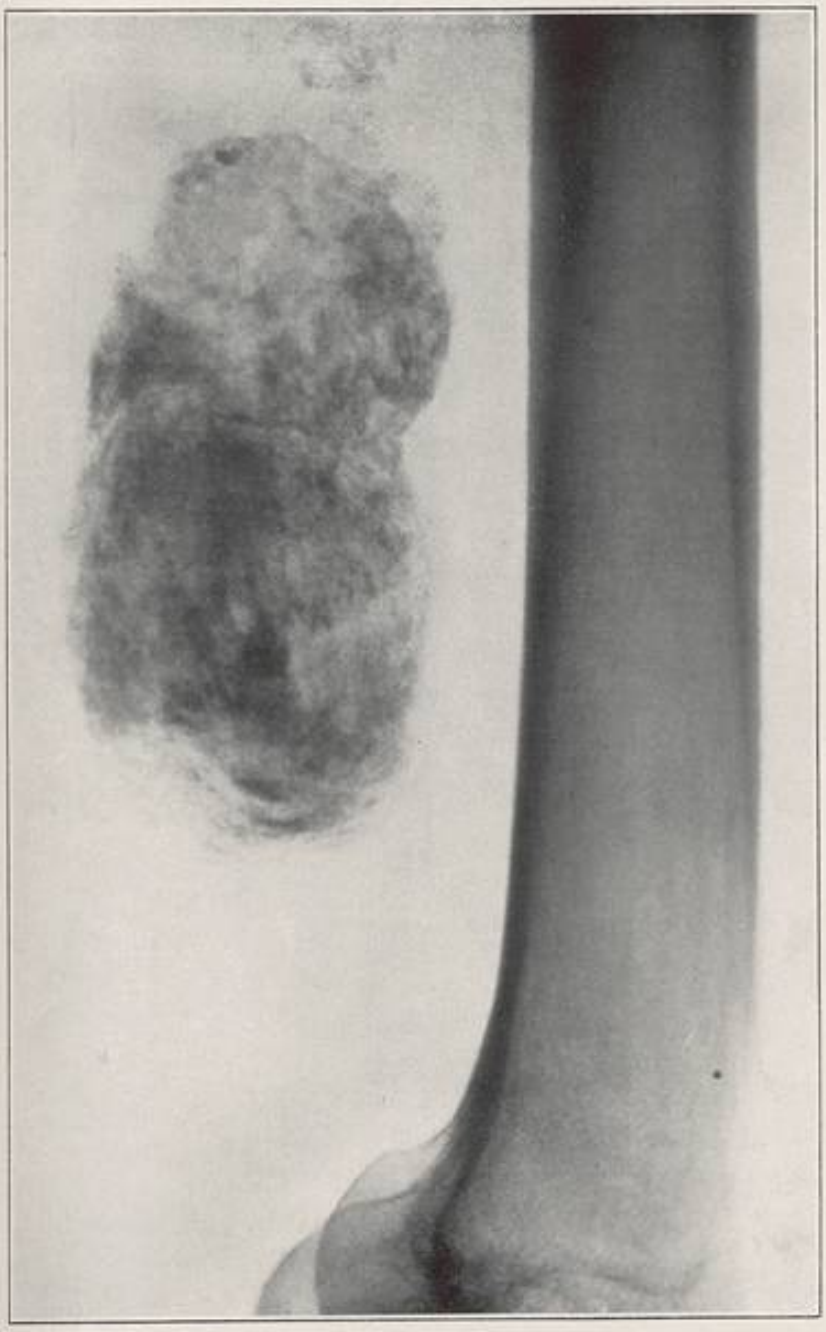

Fig. 42. – Fibroma recidivante (così detto fibrosarcoma) delle parti molli della coscia. Si noti l'aspetto quasi a stratificazioni concentriche delle concrezioni calcaree amorfe precipitate in seno alla massa tumorale (vedi quadro istologico di questo caso alla fig. 43).

C. Sirtori e M. Piemonte - Considerazioni sulla patologia tumorale dell'osso.

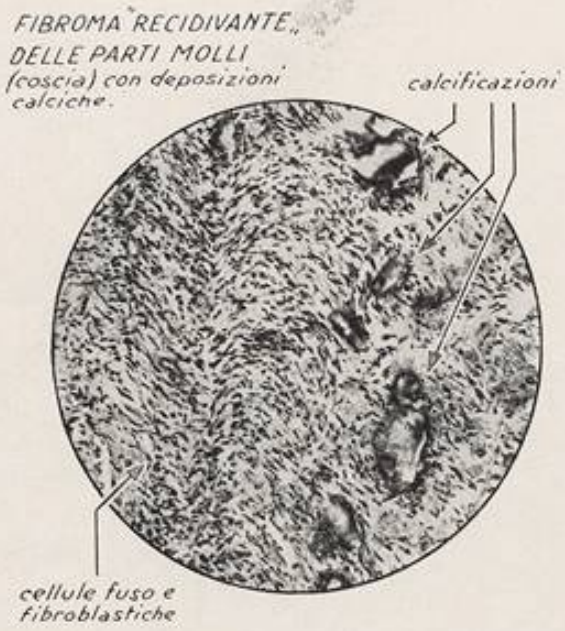

Fig. 43. – Vedi radiogramma di questo caso alla fig. 42.

Fig. 44. – Evidenti caratteri di malignità degli elementi proliferanti (cfr. con figg. 37, 41 e 43).

Fig. 45. – Spiccata ipercromia e polimorfismo delle cellule tumorali (cfr. figg. 37, 41 e 43).

Fig. 46. – Le cellule maligne ripetono — in parte — i caratteri plasmodiali delle cellule muscolari (cfr. con fig. 1 dove le cellule maligne ripetono invece i caratteri dell'osteoclasta).

dono alla lisi). Nè vanno dimenticate le possibilità di diffusioni a ossa vicine (vertebre, ossa del piede ecc.) attraverso le connessioni ligamentose e la notevole tendenza alle recidive di questi tumori, caratteri che li fanno ravvicinare ai fibromi recidivanti.

E) Sopra i fibromi, i fibromi recidivanti e i sarcomi endo- peri- e paraostali.

Abbiamo accennato nella prima parte del lavoro alla possibilità di errori nella valutazione di processi di periostite e osteite fibrosa reattiva interpretati a volte come fibromi o anche sarcomi, a cagione della loro ricchezza in cellule proliferanti e a cagione della eventuale presenza di distiple degenerative. Il Paget stesso affermava che le masse di midollo fibroso (= osteite fibrosa cosiddetta) possono simulare talvolta un fibroma. Riferiamo a questo proposito due casi singolari.

Il primo riguarda una donna di 37 anni che da un anno lamenta dolori lievi in corrispondenza della spalla destra. Sul radiogramma (fig. 36) la metà superiore dell'omero presenta l'aspetto di un reticolo a larghe maglie entro le quali le aree di trasparenza hanno diversa grandezza e forma. L'alterazione si arresta con limiti piuttosto netti a livello del collo anatomico e con limiti meno netti a metà circa della diafisi. La corticale è conservata medialmente; lateralmente invece presenta nella parte più alta zone in cui sembra interrotta e, più in basso, neoformazioni spiculari, sottili, parallele, disposte in senso ortogonale all'osso. All'esame stereografico l'osso, nella sede alterata, appare ridotto ad un cilindro vuoto, con pareti costituite da un tessuto trabecolato a larghe maglie quale appare anche sul radiogramma presentato.

L'intervento bioptico ha portato all'esame istologico due nodi tondeggianti del volume di una noce e di una nocciola, di colorito rosso bluastro sia in superficie che sul taglio, di consistenza molliccia, costituiti da fasci connettivali variamente intrecciati con cellule ipercromiche ma non atipiche (fig. 37). La struttura istologica di questi nodi ricorda quella dei fibromi uterini, ovarici, desmoidi ecc. Quadro radiologico e istologico non sono di facile interpretazione. La forma tondeggiante delle neoformazioni esaminate, fa pensare che il prelievo bioptico sia caduto sopra il tessuto che verosimilmente occupa le aree di trasparenza dell'osso visibili sul radiogramma e che quindi l'esame istologico rappresenti veramente il quadro della alterazione principale dell'osso e non di una eventuale osteite fibrosa collaterale. Si può presumere pertanto (l'es. radiologico delle altre ossa è risultato negativo) che si tratti di un caso singolare di fibromatosi endossea dell'omero, con un peculiare atteggiamento osteoformativo lamellare di una parte della corticale (interpretabile secondo i concetti esposti nella prima parte di questa nota).

Un caso pure interessante è quello che si riferisce a una donna di 48 anni che presenta una imponente alterazione osteolitica della mandibola con frattura patologica della branca orizzontale (fig. 38). Il prelievo bioptico, eseguito in una Clinica, aveva fatto porre la diagnosi di « sarcoma ». L'asportazione della emimandibola praticata nel nostro Istituto ha permesso di rilevare la presenza di zaffi carcinomatosi piatti a partenza dal bordo gengivale vestibolare entro una zona di massiva proliferazione a tipo di osteite fibrosa (fig. 39) quale raramente è dato di osservare, osteite fibrosa che per

la contemporanea presenza di processi infiammatori capaci di condizionare distipie cellulari degenerative aveva indotto probabilmente l'istopatologo a formulare la diagnosi di sarcoma. Abbiamo ricordato questo caso perchè la proliferazione fibromatosa che in esso è stata osservata presenta analogie istomorfologiche con quella del caso precedente (confrontare le figg. 36 e 37) nel quale abbiamo posta la diagnosi di fibroma. Il confronto tra i due casi rende ragione delle difficoltà diagnostiche che si possono incontrare nella valutazione di proliferazioni connettivali endossee, che possono, volta a volta, avere il significato di osteiti fibrose reattive, di fibromi e anche di lesioni osteodistrofiche.

Il caso B. 3577 (donna anni 39) va ascritto ai fibromi strettamente periostali, a tumori cioè che hanno il loro punto di partenza da elementi differenziati, cambiali, osteogenici, del periostio. Sul radiogramma (fig. 40) si osservano, in corrispondenza della faccia interna del collo chirurgico e del terzo superiore della diafisi omerale, due masse eburnee, la superiore dalle dimensioni di un arancio, la inferiore di una noce. Entrambe queste formazioni tendono a mostrare una struttura a nodi conglomerati. Da essi si diparte, collegandoli, una massa di opacità leggermente superiore a quella delle parti molli, in seno alla quale si riconoscono formazioni opache trabecolari a varia disposizione. All'es. macroscopico il pezzo operatorio (l'intervento è stato limitato alla asportazione della massa tumorale) presenta due masse osteomatose compatte e una massa fibrosa, dura, stridente al taglio, riunite a formare un solo tumore rivestito da una capsula particolarmente spessa in corrispondenza delle aree fibrose. L'esame istologico ha messo in evidenza i diversi aspetti della neoplasia: aree a tipo di osteoma compatto, aree connettivali a piccole cellule commiste a cellule fusate e fibroblastiche, aree osteoidi e osteogeniche (fig. 41), queste ultime corrispondenti alle formazioni trabecolari opache del radiogramma, aree emorragiche circondate da accumuli di cellule giganti del tipo osteoclasta. In nessun punto del tumore si notano atipie citologiche; nelle aree emorragiche si osservano distipie citologiche del tipo degenerativo.

E' presumibile che nel caso in oggetto si tratti di un vero fibroma periostale a partenza cioè da elementi del periostio capaci di attività osteogenetica e osteoclastogenetica. La contemporanea presenza delle masse osteomatose, che a detta della paziente, dovevano essere presenti da più anni (non furono mai fatti esami radiologici), masse in continuità diretta colla neoformazione connettivale, fa presumere che il tumore periostale dapprima limitato e di tipo osteomatoso si sia poi diffuso assumendo i caratteri del fibroma recidivante periostale osteoido-osseo e osteoclastogenetico.

Con tutt'altri aspetti si presenta il fibroma paraostale.

Il caso riportato nelle figg. 42 e 43 si riferisce ad un giovane di 23 anni il quale già in precedenza era stato operato per un tumore della regione della coscia all'altezza del terzo inferiore del femore. L'esame istologico aveva fatto porre diagnosi di fibrosarcoma. Il tumore è recidivato e a distanza di due anni dal primo intervento esso presenta il quadro radiologico riprodotto nella fig. 42. Vi si osserva una neoformazione ovoidale irregolarmente e grossolanamente calcificata assolutamente indipendente dall'osso. E' interessante rilevare la differenza iconografica tra le aree di opacità del tumore periostale precedentemente descritto e quelle del caso in oggetto (aspetto di osso trabecolare nel primo, suffragato dal controllo istologico, calcificazioni irregolari grossolanamente disposte a costituire stratificazioni concentriche nel secondo). L'esame istologico della

massa tumorale asportata (fig. 43) che macroscopicamente aveva l'aspetto dei fibromi uterini induriti e calcificati, ha messo in evidenza un tumore connettivale costituito da elementi rotondo- e fusocellulari a disposizione fascicolata, infiltrante in alcuni punti i tessuti muscolari vicini, con abbondantissime deposizioni calcifiche del tutto simili a quelle che si possono osservare nei fibromi uterini, ovarici, mammari, ecc. quando siano degenerati e ialinizzati. Anche in questo caso le deposizioni calcifiche sono soprattutto frequenti nelle aree di necrosi che occupano vaste zone della massa tumorale.

A proposito di questo caso che, pur presentando una spiccata attività proliferativa e un atteggiamento infiltrativo dei muscoli vicini, non dimostra atipie citologiche tali da giustificare un giudizio di malignità, torna opportuno ricordare quanto già uno di noi (Sirtori in collaborazione con Beccherle) ebbe a scrivere sulla difficoltà diagnostica dei tumori connettivali, difficoltà che induce molti istologi a porre la diagnosi generica di blastoma connettivale lasciando impregiudicato il giudizio biologico del tumore. Le difficoltà diagnostiche sono proprie dei casi simili a quello in discussione, casi per i quali è entrata nell'uso la diagnosi di fibrosarcoma intendendo così di definire un tumore con caratteri intermedi tra il fibroma e il sarcoma, anche se, etimologicamente, fibrosarcoma significa sarcoma in evoluzione fibroblastica o sarcoma a partenza da fibroblasti, un tumore quindi maligno. Ma si tratta veramente di tumori maligni? Geschickter e Copeland riportano nella loro casistica 22 casi di cosidetti fibrosarcomi, in uno solo dei quali si ebbero metastasi a distanza di 9 anni dall'intervento.

Marcozzi e Romualdi, della scuola di Costa, in una accurata analisi critica dei fibrosarcomi, fanno notare che non esistono in letteratura casi di fibrosarcomi che abbiano dato metastasi: quando sono comparse metastasi l'esame istologico del tumore ha rivelato i caratteri di un sarcoma con polimorfismo, atipie, presenze di cellule giganti ecc. Si tratta effettivamente di un problema diagnostico di notevole importanza, perchè tumori connettivali con queste caratteristiche sono di frequente osservazione. Non vogliamo insistere oltre su una questione che abbiamo già trattata in un lavoro citato, ci limitiamo a riaffermare quanto abbiamo detto a proposito dei condromi recidivanti. La cellula maligna è una cellula che ha un contenuto di nucleoproteidi notevole (Rondoni) e un metabolismo particolarmente attivo; questa carica di nucleoproteidi e questa sua iperattività la rendono particolarmente instabile. La instabilità si rivela attraverso modificazioni di forma e volume di fronte ad un qualsiasi disturbo, trofico o meccanico o flogistico. Da ciò la atipia e il polimorfismo delle cellule maligne, atipia e polimorfismo che sono caratteri bio-morfologici preziosi per la diagnosi di una neoformazione. Il tumore maligno presenta sempre atipie citologiche perchè sempre in esso si realizzano le condizioni (reazione stromale, flogosi, scarsa nutrizione delle cellule centrali di un grosso nido tumorale ecc.) per la loro comparsa. Caspersson e Santesson differenziando le cellule maligne in cellule A e cellule B hanno dato una veste citochimica al concetto di atipia dei vecchi morfologi e hanno dimostrata la facilità con cui si passa da una cellula attivamente proliferante nelle condizioni ottimali (cellule A vicino ai vasi) a una cellula B che in condizioni di trofismo precarie tende a dilatare il suo nucleo e il suo nucleolo e a rompere la regolare disposizione degli acidi nucleinici. Non c'è tumore maligno senza che in qualche punto sia dimostrabile la presenza di atipie citologiche, atipie che occorre differenziare dalle distipie degenerative che possono comparire in determinate condizioni in seno a qualsiasi tessuto proliferante

come più volte abbiamo accennato nella presente nota (vedi in particolare a proposito dei condromi).

A riguardo dei veri sarcomi paraostali (a partenza da elementi indifferenziati, del periostio, o da fasce, tendini, nervi o muscoli) ci limitiamo a riportare le microfotografie di tre tipici casi (fig. 44 B. 10799 uomo di 55 anni sarcoma fusopolimorfocellulare delle parti molli del ginocchio; fig. 45 B. 14997 uomo di 68 anni mixosarcoma della scapola; fig. 46 B. 16052 rabdomioblastoma maligno delle parti molli della gamba). Il caso di rabdomioblastoma maligno è interessante per la morfologia delle sue cellule giganti che si presta a considerazioni istogenetiche e istobiologiche e consente riferimenti ai tumori gigantocellulari. Nelle cellule giganti tumorali del caso in oggetto i nuclei tendono a disporsi alla periferia e ricordano l'atteggiamento che le cellule muscolari assumono quando sono in preda a processi infiammatori o circondate da zaffi carcinomatosi.

In questi casi essa tende a comportarsi come una cellula gigante da corpo estraneo assumendo tuttavia caratteri tanto peculiari da simulare a volte la cellula gigante tubercolare e da essere con questa scambiata. (Vedi in Sirtori e Pizzetti, - Tumori, Anno 32, p. 20, 1946). Evidentemente la cellula muscolare mantiene un suo particolare atteggiamento morfologico-patologico sia nei processi infettivi che in quelli tumorali, così come abbiamo visto avvenire anche per la cellula cambiale dell'osso in orientamento osteoclastico, la quale diventa cellula da corpo estraneo con quei particolari caratteri — osteoclasta — che essa può in parte conservare anche quando diventa tumorale benigna (tumore giganto-cellulare) o maligna (osteoclastosarcoma) (confrontare con figg. 1, 2, 3 e 34).

Considerazioni conclusive.

Lo studio di una casistica (250 casi) articolarmente ricca di casi singolari e ampiamente documentati ci ha consentito alcune considerazioni sopra vari argomenti che riguardano la patologia ossea.

1) In tema di osteogenesi tumorale e di osteogenesi reattive vanno sottolineate le diversità di struttura tre le prime e le seconde, diversità che si possono riflettere anche nelle immagini radiografiche (confrontare le figg. 4, 6, 36 e 38, nelle quali sono riprodotte rispettivamente: una tipica osteogenesi tumorale maligna, una osteogenesi lamellare reattiva, una osteogenesi trabecolare-lamellare benigna, una deposizione calcifica in fibroma paraostale).

2) Le immagini a sole radiante, come è dimostrato dallo studio isto-anatomo-radiologico di un caso particolarmente favorevole (figg. da 6 a 10), non sempre hanno una genesi anatomica corrispondente a quella classica descritta da Ribbert. Esse possono essere la conseguenza di un abnorme stato iperplasico reattivo delle lamelle corticali che si allungano in una direzione ortogonale alla corticale stessa. Tenuto conto delle diversità di sede e di tessuto, si può stabilire un parallelo tra le lamelle radianti e le papille iperplasiche allungate di una leucoplasia.

3) A riguardo del riassorbimento osseo, noi consideriamo la osteoclasia come un processo fisiologico-patologico e definiamo l'osteoclasta (e il condroclasta) come una vera e propria cellula da corpo estraneo che compare ed entra in attività soltanto dopo che

l'osso (o la cartilagine) sono — in senso lato — devitalizzati e vengono pertanto a rappresentare sostanze estranee che gli osteoclasti si incaricano di eliminare. Così si può spiegare la comparsa di questi particolari elementi durante lo sviluppo, nel rimaneggiamento cosiddetto fisiologico e nei processi patologici da cause locali e generali del tessuto osseo.

4) Abbiamo paragonato la osteite fibrosa cosiddetta alla reazione proliferativa del connettivo stromale che può comparire in qualsiasi tessuto per le cause più varie, di ordine circolatorio, tossico, flogistico ecc. La errata valutazione dei processi proliferativi connettivali della osteite fibrosa rappresenta una delle cause più frequenti di errore negli esami bioptici del tessuto osseo.

5) Sono da considerare sullo stesso piano della osteite fibrosa le abnormi proliferazioni degli elementi connettivali periostali e paraostali che si possono verificare in prossimità di tumori e di processi infettivi, intra ed extraossei, proliferazioni che abbiamo denominato « periostiti fibrose » (in analogia alle ben note periostiti ossificanti o osteogene).

6) Per i sarcomi ossei abbiamo sottolineato la distinzione tra sarcoma osteogeno (osteosarcoma o vero sarcoma dell' osso) e sarcoma stromale o midollare, non a partenza dal tessuto cambiale, il quale — per il suo modo di comportarsi non diverso da quello di un tumore secondario o metastatico — può essere definito come un sarcoma nell'osso (vedi maggiori particolari in Piemonte: Sui sarcomi delle ossa Rad. Med. vol. 35 fasc. 2, 1949). Abbiamo anche discusso sulle possibilità di classificazioni istogenetiche e messo in evidenza la pluripotenza evolutiva della cellula cambiale che si comporta, nei sarcomi dell'osso, non dissimilmente dalla cellula reticolare normale che, anche quando è maligna, mantiene tutte le sue possibilità di differenziazione. Questa pluripotenza evolutiva della cellula cambiale può essere orientata, oltre che in senso fibro-condro-osteogenetico, anche in senso osteoclastogenetico: in tali casi il quadro istologico può simulare un tumore gigantocellulare benigno.

7) Dal punto di vista istologico, i tumori condromatosi — in senso lato — presentano difficoltà diagnostiche, a cagione della facilità con la quale nel tessuto cartilagineo — tessuto a nutrizione precaria — si possono stabilire processi degenerativi con comparsa di distipie cellulari che simulano le atipie delle cellule tumorali maligne.

Difficoltà diagnostiche esistono anche per la interpretazione del quadro radiologico quando, oltre al reperto, tipico per il condroma, di un irregolare alternarsi di zone con aspetto calcifico e con aspetto litico (corrispondenti rispettivamente a precipitazioni di sali di calcio in seno ad aree di degenerazione o a calcificazione della cartilagine — vedi figg. 25 e 26 — e alle aree di proliferazione condromatosa — vedi figg. 27 e 29), vi siano anche i segni di una interruzione per lo più grossolana della corticale e di una diffusione extra-ossea del tumore. Tali quadri radiologici possono facilmente simulare il condrosarcoma secondario, pur essendo dovuti ad una proliferazione ancora del tutto benigna (vedi caso della fig. 25).

Tra i condromi abbiamo illustrato (fig. 27, 29) e discusso un singolare tumore della mandibola costituito da elementi del tipo condrocita immaturo, tumore che, per le analogie istologiche e cliniche che esso presenta coi « fibromi recidivanti » abbiamo definito come « condroma recidivante ».

8) Le cellule giganti dei tumori gigantocellulari sono da considerarsi geneticamente affini all'osteoclasta e la loro variabilità morfologica è da rapportare al fatto

che non sono più elementi normali ma tumorali. Il tumore gigantocellulare ha le stesse capacità invasive locali dei fibromi e condromi recidivanti.

9) Un caso singolare di fibroma endostale dell'omero e una imponente osteite fibrosa simulante un sarcoma, in una mandibola infiltrata da carcinoma del cavo orale (figg. 32, 33 e 34, 35), offrono elementi per una ulteriore discussione sulla diagnostica differenziale tra stati iperplastici reattivi, modificati da processi degenerativi e flogistici, e stati neoplastici. Viene ancora sottolineata la possibilità che distipie cellulari degenerative simulino le atipie delle cellule tumorali maligne.

10) I fibromi periostali — sensu strictu — (un caso illustrato alle figg. 36 e 37 presenta associazione di aree osteomatose, gigantocellulari, osteogeniche-trabecolari e fibrose) e quelli paraostali sono discussi in rapporto alla loro diversa istogenesi e soprattutto in rapporto alla diagnosi differenziale tra fibromi recidivanti e fibrosarcomi. Come per i condrosarcomi, così per i fibrosarcomi la mancata comparsa di metastasi anche in casi operati solo localmente, dimostra come spesso la diagnosi di fibrosarcoma non sia stata esattamente posta. L'atipia e la ipercromia citologica sono i caratteri patognomonici della malignità; gli altri caratteri — infiltrativo, proliferativo, frequenza di mitosi ecc. — si possono repertare anche in proliferazioni non maligne.

11) Vengono illustrati casi di sarcomi parostali e, di uno di essi, un rabdomioblastoma, viene messo in rilievo la morfologia delle cellule giganti maligne che ricorda quella che le cellule muscolari assumono quando sono colpite da processi infiammatori o infiltrate da processi tumorali. Questo rilievo consente accostamenti bio-morfologici colle proliferazioni osteoclastiche benigne e maligne.

Commento.

Errori diagnostici, difficoltà diagnostiche sono dizioni che ricorrono con una certa frequenza in questa nota: esse stanno a significare che anche l'esame della nostra casistica ha confermato che la diagnosi dei tumori ossei rappresenta un « dumping ground ».

Non si vuol qui insistere sulle gravi ovvie conseguenze degli errori diagnostici in un campo della patologia tumorale che riguarda soprattutto i giovani, ma ricercare le ragioni che rendono difficoltosa la diagnosi dei tumori ossei.

La diagnosi di un processo neoplastico interessante l'osso, è noto, viene posta in base ai dati clinico-anamnestici, all'esame radiologico, all'accertamento bioptico.

Non ci soffermiamo sul valore dei dati clinici, ampiamente discussi nei trattati; i rilievi fatti nell'esame della nostra casistica ci consentono invece qualche considerazione particolare sull'esame radiologico e sull'accertamento bioptico.

Si deve osservare che al di là dell'esame clinico, che per forza di cose non ci consente che dei rilievi sempre piuttosto limitati, l'esame radiologico del segmento scheletrico interessato ci dà la chiara visione del processo tumorale in tutto il suo complesso e dei suoi rapporti sia con l'osso ospite che con le parti molli vicine e con le ossa confinanti.

Sia detto per inciso che non sempre il debordare di un tumore dalla corticale ossea nelle parti molli circostanti corrisponde ad una infiltrazione delle parti molli stes-

se da parte del tumore: a volte si tratta di un'esuberanza del tumore rispetto all'osso che ne è la matrice, per cui la massa neoformata esorbita dai confini del segmento scheletrico di origine, scostandone e allontanandone le masse muscolari, ma senza infiltrarle, anzi essendo a volte addirittura ben capsulata. Servano come esempio di questo comportamento certi tipi di condromi e di tumori gigantocellulari.

Comunque questa possibilità di studiare i rapporti del tumore coll'osso su cui si impianta e con le ossa e le parti molli vicine, ci dà degli elementi importanti per giudicare soprattutto della benignità o della malignità del tumore stesso.

Non bisogna poi dimenticare che, nel caso dei tumori ossei, noi non vediamo sul radiogramma il tumore vero e proprio: questo è direttamente visibile solo nel caso di tumori osteogenetici, cioè di osteomi o sarcomi osteoblastici e anche in questi casi è per lo più visibile solo parzialmente. Nella massima parte dei casi quello che noi vediamo all'esame radiologico rappresenta da un lato le modificazioni, soprattutto di carattere distruttivo, che il tumore produce nell'osso ospite, dall'altro la reazione dell'osso al processo neoplastico che su di esso si impianta (vedi i vari tipi di reazione periostale). Abbiamo nella nostra ricerca dimostrato che la osteogenesi tumorale maligna presenta caratteri anatomici e immagini radiologiche diverse dalla osteogenesi reattiva.

Possono aggiungersi a questi due processi altri fenomeni che contribuiscono a dare al quadro radiologico il suo aspetto caratteristico, per esempio la precipitazione con diverso aspetto dei sali di calcio in seno a zone necrotiche nell'interno del tumore o le reazioni a tipo di osteite fibrosa cosiddetta.

In fondo l'osso, come il polmone, ha in sè il proprio mezzo di contrasto e tutto quello che noi vediamo di un processo patologico che comunque lo colpisce è in funzione del vario disporsi e dislocarsi di questo mezzo di contrasto — i sali inorganici di calcio — nei confronti di quello che siamo abituati a riconoscere come quadro normale. Naturalmente queste modificazioni dipendono strettamente dalla natura, sede, estensione, ecc. dei processi distruttivi e produttivi che il tumore direttamente o indirettamente determina.

Queste sono le condizioni anatomiche che sono alla base dell'aspetto radiologico dei tumori delle ossa. Esse ci rendono ragione dei casi nei quali l'esame radiologico ha valore assoluto per la diagnosi di natura, così come ci offrono la giustificazione dei casi nei quali non si può avanzare che una diagnosi di probabilità e non quella di certezza. Vi sono tumori (per es. certi tipi di osteosarcomi) nei quali la sede della lesione, l'aspetto della distruzione ossea provocata dal tumore, la reazione dell'osso ospite, la stessa osteogenesi tumorale hanno aspetti così univoci e così caratteristici, così ripetentisi soprattutto, che l'esame radiologico consente di porre una diagnosi con valore assoluto di certezza.

Ma l'aspecificità dei fenomeni distruttivi e reattivi che condizionano l'aspetto dell'osso sede di una neoplasia, soprattutto nel caso di tumori non osteogenetici, spiega senza difficoltà come a volte processi anatomicamente diversi possano offrire un quadro radiologico analogo o molto simile (fibromi centrali e tumori gigantocellulari; tumori gigantocellulari e certi sarcomi osteolitici; cisti solitarie e fibromi; ecc.). In questi casi l'indagine radiologica può dare solo un criterio di orientamento, non un giudizio decisivo di natura che diventa di pertinenza dell'anatomo-patologo.

Ma un altro grande ausilio ci può dare l'esame radiologico per il riconoscimento di quelle forme che sono al limite fra benignità e malignità. Sappiamo bene come molte volte un processo neoplastico nato come benigno si svii col passare del tempo e degeneri: ne è un esempio tipico la trasformazione condrosarcomatosa dei condromi. Ora noi vediamo a volte sul radiogramma delle zone che sono sospette, pur senza avere la certezza assoluta della malignità: in questo caso, abitualmente, è l'esame bioptico che dà l'accertamento definitivo. Ma che valore può avere agli effetti del riconoscimento di una iniziale trasformazione maligna di un tumore un prelievo bioptico fatto alla cieca, cioè non guidato dal dato radiologico in quella sede che più appare come sospetta? A parte la possibilità di cadere in zone periferiche, sede di processi fibro-osteitici reattivi, ma non sede di tumore, anche il prelievo fatto in seno al tumore stesso può riuscire privo di significato agli effetti della risoluzione del particolare problema che ci interessa. Bisogna che il radiologo guidi il chirurgo sulla zona sospetta (« *biopsia mirata* »), che gliela localizzi come se gli localizzasse un corpo estraneo, così che il prelievo per l'esame istologico sia fatto esattamente nella zona interessante: solo a questa condizione il responso dell'esame microscopico sarà veramente significativo a tutti gli effetti che ci proponiamo.

Ma anche prescindendo dagli errori imputabili ad un imperfetto prelievo bioptico, restano pur sempre da discutersi quelli dovuti alla difficoltà intrinseca della patologia ossea. Se i primi sono evitabili a nostro parere con una stretta collaborazione radiochirurgica (biopsia mirata), i secondi possono essere certo diminuiti quando si consideri il tessuto osseo alla stregua di un comune tessuto connettivale che, in più della sostanza fondamentale collagena, contiene un glicoproteide particolare — la osseina — cui si legano i sali calcarei. I processi iperplastici-displastici o neoplastici in qualsiasi tessuto connettivo avvengano, non mutano le loro caratteristiche: ad esempio, davanti ad una massiva proliferazione di cellule connettivali disposte a fasci o in modo irregolare, osservata sopra una biopsia ossea, bisogna ricordare che quadri del genere in altri tessuti possono anche non avere nessun significato particolare. Basti pensare a quello che avviene di iperplasia connettivale reattiva stromale in una ghiandola invasa da zaffi carcinomatosi o dopo una linfoadenite anche aspecifica a lento decorso.

Per il tessuto osseo la diagnosi di benignità o di malignità in un processo tumorale è, come per gli altri tessuti, legata alla atipia e alla ipercromia citologica; atipia e ipercromia che vanno tenute ben distinte dalle distipie che intervengono così frequentemente nelle cellule tumorali benigne, soprattutto quando vi sia la concomitanza di alterazioni degenerative (in senso regressivo) in seno al tumore stesso. Gli esempi che abbiamo prodotti nel caso dei condromi e fibromi recidivanti, cui rimandiamo per maggiori particolari, ci sembrano a questo proposito singolarmente dimostrativi.

Nel complesso, a noi pare che un concetto fondamentale risulti soprattutto chiaro e si imponga con manifesta evidenza: nella diagnosi di natura di un tumore osseo non vi devono essere discordanze tra quanto risulta dal quadro clinico, dall'esame radiologico e dall'accertamento istologico. Se vi sono discordanze manifeste, queste sono da imputarsi certamente ad incompletezza di uno degli esami o ad un errore di prelievo: in questi casi perciò bisogna assolutamente astenersi dal voler riconoscere ad una delle indagini diagnostiche eseguite una preponderanza di significato rispetto alle altre. Anzi, la discordanza osservata deve senz'altro indurre a ripetere la indagine

considerata come incompleta o inficiata dal sospetto di inesattezza fino a che vi sia una esatta concordanza e corrispondenza tra i dati clinici, radiologici ed anatomici osservati.

Solo se si adotterà questa procedura tecnica e se ci si atterrà strettamente a questo rigorismo di indagine si potranno ridurre al minimo gli errori diagnostici nella patologia tumorale dell'osso; errori che per la loro gravità intrinseca e per le diversissime e spesso contrastanti decisioni terapeutiche cui sono suscettibili di condurre, rivestono sempre un carattere di estrema gravità.

Milano. — Istituto di Radiologia dell'Università e Istituto nazionale per lo studio e cura dei tumori, 1948.

BIBLIOGRAFIA

Della bibliografia si riportano solo i lavori fondamentali e i più recenti.

A. V. Albertini, Gutartige Riesenzellengeschwülste, Georg Thieme, Leipzig. 1928 (citato da Schinz e Uehlinger).

L. M. Asti, Rad. Med., *19*, 416 (1932).

A. Auntoni, La Clinica Chirurgica, *32*, 755 (1929).

H. Babayantz, Les Ostéopathies atrophiques. Rapport au VI° Congrès des Médecins Electroradiologistes de langue française, Journ. de Rad. et d'Electrol., *29*, 331 (1948).

D. Barok, Journ. de Rad., *12*, 62 (1928).

Bergstrand, Am. Journ. Cancer, *27*, 701 (1936).

M. Bertolotti, I tumori secondari dello scheletro. Relazione IV. Convegno lega contro i tumori, Firenze (1938).

J. C. Bloodgood, Ann. Surg., *72*, 712, (1920).

J. C. Bloodgood, Surg. Gynec. and Obst., *38*, 784 (1924).

U. Borghetti, Tumori, *14*, 1 (1940).

M. Borst, Pathologische Histologie, Ed. J. Springer,Berlin (1938).

R. Brancati, Trattato dei tumori, Ed. F. Vallardi, Milano (1948).

A. Capua, Nun. Rad., *8*, 392 (1940).

G. Castiglioni, Atti e Mem. della Soc. Lomb. di Chir., vol. II, (1935).

E. A. Codman, Bone Sarcoma, P. Hoebes. New York 1925 (citato da Schinz e Uehlinger).

E. A. Codman, Surg. Gynec. Obst., *52*, 543 (1931).

H. Copp, D. Axelson and. I. Hamilton, Am. Journ. of Roentg. and Rad., *58*, 10 (1947).

G. Dei Paoli e G. Toselli, Minerva Chirurgica, *1*, 259, (1946).

J. Ewing, Neoplastic Diseases, A text-book on tumours, Ed. W. B. Saunders Co. London, Philadelphia, (1929).

J. Ewing, Surg. Gynec, and Obst., *68*, 971 (1939).

C. F. Geschickter e M. M. Copeland, Tumors of Bone, The Am. Journ. of Cancer, (1936), New York City.

J. Gofort, Arch. Surg., *13*, 846 (1926).

G. Hastings, Tumors and Cancers, Selwyn and Blount, Adelphi, (1925).

H. Jaffe, L. Lichtenstein e R. Portis, Arch. of Path., *30*, 993 (1940).

M. G. Jeanneney, Bull. et Mém. de la Soc. Nat. de Chir., *62*, 1343 (1936).

E. Kaufmann, Trattato di Anatomia Patologica Speciale, Ed. F. Vallardi, Milano, (1929).

I. L. Kuklianskis, Radiol. Clin., *8*, 305 (1939).

A. D. Liechti, Schweiz. Med. Woch., 77, 216 (1947).

H. Lacharité, Radiophysyol. et Radiothér. (Arch. de l'Institut du Radium), *1*, 535, (1929).

M. Manfredi, Arch. Ortop., *40*, 515 (1930).

G. Marcozzi e P. Prospiri Arch. «De Vecchi», *9*, 820 (1947).

G. Marcozzi e G. Romualdi, Arch. «De Vecchi», *9*, 1047 (1947).

E. Milani, Nun. Rad., *8*, 365 (1940).

D. Messuti, Lo Sperimentale, 85, 125 (1931).
G. Mottura, Tumori delle ossa, in Vanzetti F. «Tratt. Ital. di Anatomia Patologica, vol. II, p. 693 e segg. U.T.E.T., Torino, (1945).
A. Paolucci, Ann. It. Chir., 8, 7 (1929).
M. Pepere, Soc. Lomb. di Chir., 14, 93 (1934).
M. Paltrinieri, Bol. Soc. Emiliano-Romagnola di Chirurgia, vol. III, fasc. III, (1937).
A. Pezcoller, L'Ospedale Maggiore, anno XX, p. 645, (1932).
M. Piemonte, Ann. di Rad. Diagn. 21, 10 (1949).
M. Piemonte, Rad. Med. vol. 35 fasc. 2, (1949).
M. Piemonte e C. Sirtori, Rad. Med. 34, 809, (1948).
V. Putti e M. Camurati, Relaz. 18° Congr. Soc. It. Ortop., (1927).
A., Ratti, Rad. Med., 26, 99 (1939).
P. Ronzoni, Il Cancro, C. E. A., Milano, (1946).
F. Roulet, Schweiz. Med. Woch., anno 77°, p. 197 (1947).
J. L. Roux-Berger e F. Baclesse, Bull. et Mém. de la Soc. Nat. de Chir., 62, 312 (1936).
J. Sabrazes, G. Jeanneney, R. Mathey-Cornat, Les tumeurs des os, Masson et Ci. Ed. Paris, (1932).
N. Santero, Arch. Ital. di Chir., 54, 463 (1938).
F. Satta, Tumori 20, 48, 133 (1934).
O. Scaglietti e S. Mondolfo, Chir. Org. Movim., 23, 435 (1938).
Schinz, Baensch, Friedl., Lehrb. d. Roentgendiagnostik, G. Trieme Verlag, Leipzig (1939).
H. R. Schinz und E. Uehlinger, Erg. d. Med. Strah., 5, 387 (1931).
O. Schürch und E. Uehlinger, Schweiz. Med. Woch., anno 77°, 181 (1947).
C. Sirtori e C. Recchiele, Tumori, 34, 12 (1948).
F. Stewart, L. Coley, I. Farrow, Am. J. Path. 14, 515 (1938).
C. H. Sutherland, F. H. Decker e E. Cilley, The Am. J. of Cancer 16, 1457 (1932).
V. Tramontano e C. Fittipalli, Tumori, 16, 469, 501 (1930).
F. Vecchione, Arch. di Ortopedia 52, 547 (1936).